

**Феохромоцитома, параганглиома, гломусные опухоли
и ассоциируемые синдромы:
синдром Гиппеля - Линдау,
синдром множественной эндокринной неоплазии 2 типа,
нейрофиброматоз 1 типа и
параганглиома 1-4 типа**

**Информационное сообщение для врачей и пациентов
Опубликовано профессором, доктором медицины, доктором нескольких наук
Хартмутом П.Х. Нойманном (Hartmut P.H. Neumann)
Редакция от 2014**

Медицинская университетская клиника, секция превентивной медицины
79106 Фрайбург, Гугштеттер Штр. 55
Тел. 0761 270 33630 e-mail: hartmut.neumann@uniklinik-freiburg.de

Перевод на русский язык: д-р Angelica Malinos, научный сотрудник секции превентивной
медицины, Медицинская университетская клиника, Фрайбург

при участии

Aurelia Winter, научный координатор; дипломированный биолог, Maren Sullivan; Tobias
Blüm, МТА; Mary Bucht, МТА; Gani Berisha, МТА; Janina Bacher, МТА, Фрайбург
Проф. д-р Hans-Jürgen Agostini, Фрайбург
Проф. д-р Carsten Bödeker, Фрайбург
Проф. д-р Graeme Eisenhofer, Дрезден
Проф. д-р Monika Engelhardt, Фрайбург
Д-р Zoran Erlic, Фрайбург
Приват-доцент, д-р Sven Gläsker, Фрайбург
Проф. д-р Harald Gröben, Эссен
Приват-доцент, д-р Michael Hoffmann, Фрайбург
Д-р Christian Leiber, Фрайбург
Проф. д-р Irina Mader, Фрайбург
Д-р Luitgard Graul-Neumann, Берлин
Д-р Nicole Reisch, Мюнхен
Проф. д-р Arnd-Oliver Schäfer, Фрайбург
Проф. д-р Kurt Werner Schmid, Эссен
Д-р Heiko Schweizer, Фрайбург
Проф. д-р Matthias Schott, Дюссельдорф
Проф. д-р Joachim Seufert, Фрайбург
Проф. д-р, д-р неск. наук Martin Walz, Эссен
Д-р Thorsten Wiech, Фрайбург
Д-р Damian Wild, Фрайбург

При поддержке:

Онкологическая помощь в Германии (Deutsche Krebshilfe)

Все авторские права сохраняются

Список E-mail сотрудников:

Проф., д-р, д-р неск. наук Hartmut P.H. Neumann, Терапевтическая университетская клиника Фрайбурга

hartmut.neumann@uniklinik-freiburg.de

Проф., д-р Hans-Jürgen Agostini, Офтальмологическая клиника университета Фрайбурга

hansjuergen.agostini@uniklinik-freiburg.de

Проф., д-р Carsten Bödeker, ЛОР-клиника университета Фрайбурга

boedeker@hno.ukl.uni-freiburg.de

Проф., д-р Graeme Eisenhofer, Терапевтическая клиника, университет Дрезден

graeme.eisenhofer@uniklinikum-dresden.de

Проф., д-р Monika Engelhardt, Терапевтическая университетская клиника Фрайбурга

monika.engelhardt@uniklinik-freiburg.de

Д-р Zoran Erlic, Терапевтическая клиника, госпиталь кантона, Цюрих

zoranerlic@yahoo.it

Приватдоцент д-р Sven Gläsker, Нейрохирургия, Центр неврологии, университетская клиника Фрайбурга

sven.glaesker@uniklinik-freiburg.de

Проф., д-р Harald Gröben, Клиника анестезиологии, Гюйсенс Сифт (Huysens Sift), Эссен

H.Groeben@kliniken-essen-mitte.de

Приват-доцент д-р Michael Hoffmann, Центральная лаборатория университетской клиники Фрайбурга

michael.marcus.hoffmann@uniklinik-freiburg.de

Д-р Christian Leiber, Отделение урологии, Хирургическая университетская клиника Фрайбурга

christian.leiber@uniklinik-freiburg.de

Проф., д-р Irina Mader, Нейрорадиология, Центр неврологии, университетская клиника Фрайбурга

irina.mader@uniklinik-freiburg.de

Д-р Luitgard Graul-Neumann, Институт генетики человека, Гумбольдт-Университет, Берлин

luitgard.graul-neumann@charite.de

Д-р Nicole Reisch, Терапевтическая университетская клиника, LMU Мюнхен

Nicole.Reisch@med.uni-muenchen.de

Проф., д-р Arnd-Oliver Schäfer, Радиологическая университетская клиника, Фрайбург

arnd-oliver.schaefer@uniklinik-freiburg.de

Проф., д-р Kurt Werner Schmid, Институт клинической патологии, университет Эссена

KW.Schmid@uk-essen.de

Д-р Heiko Schweizer, Терапевтическая университетская клиника, Фрайбург

heiko.schweizer@uniklinik-freiburg.de

Проф., д-р Matthias Schott, Терапевтическая университетская клиника, Дюссельдорф

schottmt@uni-duesseldorf.de

Проф., д-р Joachim Seufert, Терапевтическая университетская клиника, Фрайбург

joachim.seufert@uniklinik-freiburg.de

Проф., д-р, д-р неск. наук Martin Walz, Клиника хирургии, Huysens Sift, Эссен

mkwalz@kliniken-essen-mitte.de

Д-р Thorsten Wiech, Институт клинической патологии, Университет Фрайбурга

thorsten.wiech@uniklinik-freiburg.de

Д-р Damian Wild, Радиологическая Университетская клиника, Фрайбург

damian.wild@uniklinik-freiburg.de

Оглавление

	Страница
1. Замечания для читателя	5
2. Что такое феохромоцитома? Что такое параганглиома и гломусная опухоль?	6
3. Насколько опасна феохромоцитома?	11
4. Симптомы заболеваний феохромоцитома и гломусная опухоль	15
5. Лабораторно-химическая диагностика заболеваний феохромоцитома и гломусная опухоль: катехоламины и метанефрин	18
6. Проекционная диагностика феохромоцитомы и гломусной опухоли	22
7. Преоперативное лечение феохромоцитомы и гломусной опухоли	29
8. Оперативное лечение феохромоцитомы	31
9. Оперативное лечение гломусной опухоли	39
10. Гистологические исследования (микроскопия, гистология)	43
11. Последующее лечение	47
12. Лечение злокачественных феохромоцитом и гломусных опухолей	50
13. Молекулярно-генетическая диагностика	54
14. Множественная эндокринная неоплазия 2 типа и феохромоцитома	73
15. Заболевание Гиппеля – Линдау и феохромоцитома	78
16. Нейрофиброматоз 1 типа и феохромоцитома	81
17. Синдромы параганглиомы типы 1 - 4 (SDHA, SDHB, SDHC, SDHD, SDHAF2,)	84
18. Специальные случаи: феохромоцитома у беременных, феохромоцитома у детей и несовершеннолетних	96
19. Новые гены – кандидаты при наследственной феохромоцитоме (TMEM127, MAX)	98
20. Названия мутаций и таблицы мутаций, генетический код	99
21. Критерии для центров феохромоцитомы и гломусной опухоли	109
22. Список литературы	110
23. Таблицы мутаций	121

Предисловие и благодарности

Информационное сообщение, посвященное феохромоцитоме, гломусным опухолям и их разновидностям в наследственной форме, представляется по многочисленным просьбам пациентов. Это сообщение подготовлено на базе многолетней клинической и научной деятельности, а так же многочисленных публикаций сходной тематики. Информационное сообщение основывается на результатах сотрудничества со многими коллегами во Фрайбурге, в Германии и за ее границами.

Автор благодарит всех участников, а также партнеров по e-mail переписке, за информацию, посвященную специальным историям болезни или отдельным научным исследованиям. Также я выражаю свою благодарность перечисленным в немецкой редакции публикации членам моей сплоченной рабочей группы во Фрайбурге и ряду коллег, работающих в других направлениях во Фрайбурге, а также остальным лицам, за их помощь и поддержку в подготовке рукописи. В этой публикации приводятся также некоторые результаты научных работ, которые либо координировались мной, либо я принимал в них участие; эти результаты взяты из публикаций, упомянутых в перечне литературы вместе с указанными работами других рабочих групп.

Для этого информационного сообщения использовались данные, которые были получены по результатам следующих программ научных исследований:

Проспективное исследование, посвященное эпидемиологии, диагностике и терапии феохромоцитомы и параганглиомы (NE 70-3313) Онкологическая помощь в Германии/ Фонд онкологических исследований Милдред Шеель (Mildred Scheel).

Эпидемиология и молекулярная генетика неоплазии человеческих функциональных опухолей: феохромоцитомы, параганглиомы и феохромоцитомы / Синдромы, ассоциируемые с параганглиомой (Контракт № 107995) Онкологическая помощь в Германии / Фонд онкологических исследований Милдред Шеель (Mildred Scheel).

Новая молекулярно-генетическая классификация феохромоцитомы и параганглиомы (№ NE 571/5-3) Немецкое научно-исследовательское общество

Дефекты циклов трикарбоновых кислот (Кребса) генов в опухолеобразовании (Defects in the Tricarboxylic acid (Krebs) cycle genes in tumourigenesis)

Проект ЕС № LSHC-CT-2005-518200

1. Замечания для читателя

Это информационное сообщение, посвященное феохромоцитоме, параганглиоме, гломусной опухоли и связанными с ними заболеваниями (ассоциируемые синдромы) написано для врачей и пациентов, и предоставляет всю информацию, необходимую в соответствии с высокими современными стандартами.

Специфическая ситуация у пациентов может быть очень разной, в зависимости от того, рассматривается ли только возможность обнаружения опухоли, или наличие опухоли уже установлено, но сама опухоль еще не удалена, или же речь идет о наблюдении опухоли. Некоторые пациенты ищут информацию о генной диагностике или информацию о том, какие последствия может иметь подтверждение определенной мутации. В информационном сообщении сделана попытка обобщить и систематизировать все имеющиеся на сегодняшний день сведения, также в отдельных пронумерованных частях описаны основные вопросы и существующие ответы на них. Благодаря этому читатель не обязан ознакомиться с информационным сообщением полностью, а получает возможность выбрать для прочтения ту часть, которая представляет интерес для него.

Это информационное сообщение базируется на многолетнем опыте, полученном специалистами при приеме пациентов, а также на научных работах, посвященных клиническим и молекулярно-генетическим аспектам этих заболеваний во Фрайбурге.

Публикация содержит много наглядных иллюстраций. Также сделана попытка изложить комментарии языком, понятным не только для специалистов. Автором принимаются замечания и уточнения, в дальнейшем возможно обновление приведенных формулировок.

2. Что такое феохромоцитома?

Что такое гломусная опухоль?

Нервная система управляет множеством физиологических процессов организма. Многие из этих процессов регулируются неосознанно, а именно: биение сердца, кровяное давление, содержание кислорода в крови, регулирование кислотности/щелочности, дыхание, кровоснабжение органов, регулирование выделения тепла и деятельность кишечника. Для этого человек обладает специальной, широко разветвленной системой управления, автономной или параганглионарной нервной системой, т.е. параганглием (рис. 1). Надпочечники, в частности мозговой слой (внутренняя ткань) надпочечников, являются самым большим параганглием. Размеры надпочечников составляют примерно 3 x 3 x 1 см в диаметре, они прилегают к обеим почкам. Надпочечники состоят из мозговой и корковой ткани. Опухоли, возникающие в мозговом слое надпочечников, называются феохромоцитомами (рис.1).

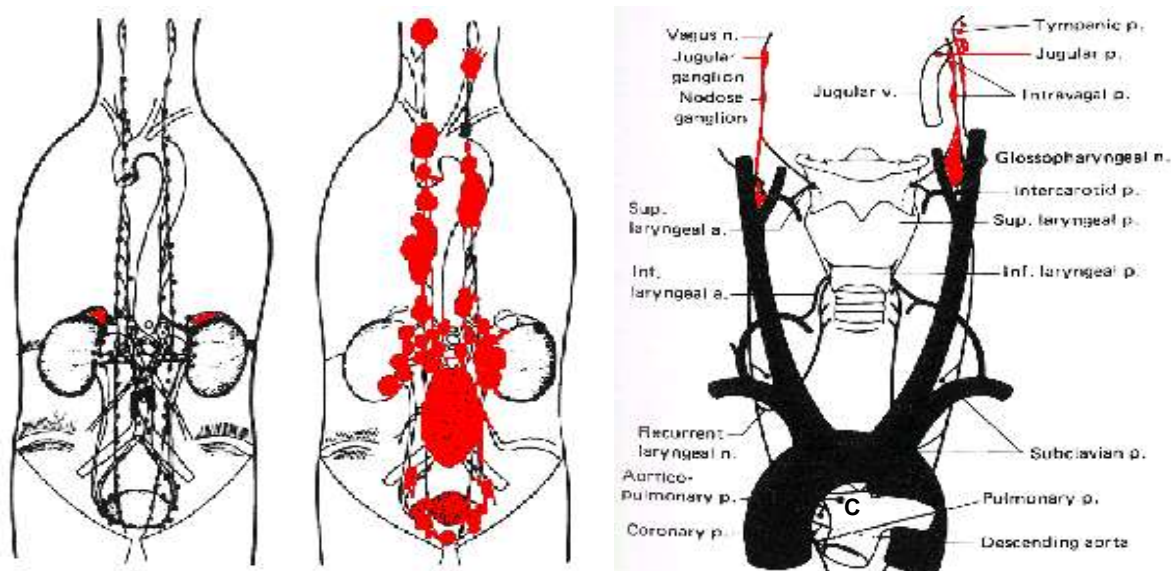


Рисунок 1

Параганглиомная система и локализация феохромоцитомы в надпочечниках (слева), вненадпочечниковое размещение феохромоцитомы (в центре) и гломусная опухоль (справа). На рисунках феохромоцитома и гломусная опухоль показаны красным цветом.

Источник: Manger и Gifford 1995, а также Glenner и Grimley, Атлас опухолевой патологии (Atlas of Tumor Pathology) AFIP 1974

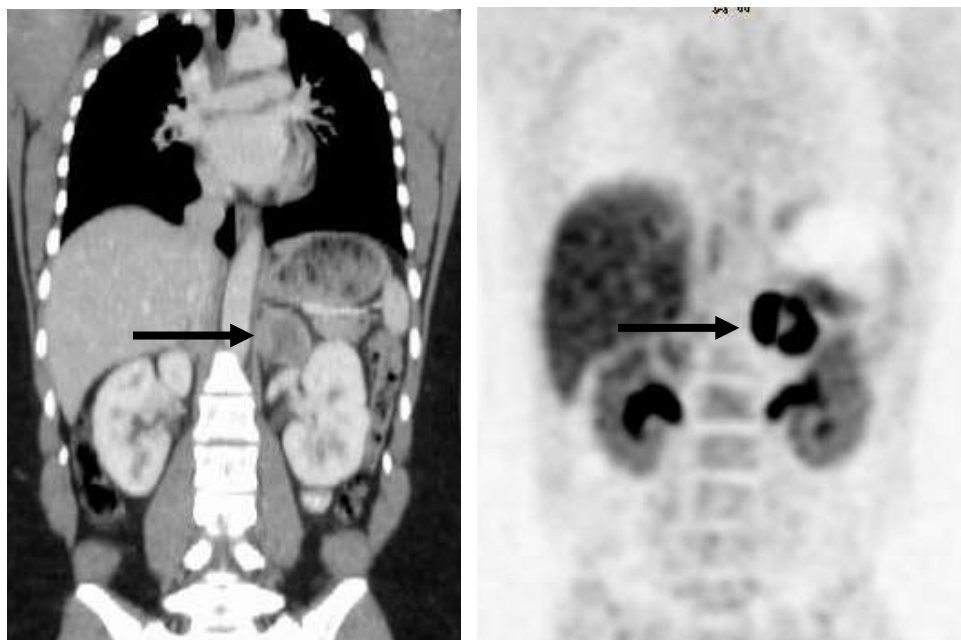


Рисунок 2

Феохромоцитома левого надпочечника. Изображение во фронтальной проекции.

Слева компьютерная томограмма грудной клетки, живота и таза с контрастным веществом.

Справа та же область тела представлена с применением ^{18}F Fluor-DOPA позитронно-эмиссионной томографии (PET). Можно увидеть левостороннюю опухоль надпочечников, изображение печени и почки со значительно усиленным контрастированием почечной лоханки, а также фоновой активностью.

Параганглии имеются во многих других местах, в частности, в задней части грудной полости и брюшной полости, большей частью, в непосредственной близости от крупных кровеносных сосудов. Опухоли, образующиеся в симпатических ганглиях, называют вненадпочечниковыми (расположенными снаружи надпочечников) феохромоцитомами (рис. 3).

Феохромоцитомы (рис. 2 - 4), в основном, являются доброкачественными, так как в большинстве случаев они не образуют метастазов. Возникновение феохромоцитомы обусловлено избыточным продуцированием веществ, которые вырабатываются мозговым слоем надпочечников и другими параганглиями в результате их обычного функционирования для обеспечения нужд организма, а именно адреналин и норадреналин. Специальные анализы крови и мочи могут определить и дать оценку уровня этих гормонов и продуктов их разложения и обмена метанефрина, норметанефрина и ванилилминдальной кислоты.

Симптомами возникновения феохромоцитомы является возрастание выброса этих гормонов в кровь. Симптомы могут быть разнообразными и, в частности, примечательным является влияние на кровообращение. В первую очередь, это

Феохромоцитома. Информационное сообщение профессора Нойманна

Редакция от 02.09.2011

сказывается на повышении кровяного давления. В отдельных критических случаях, обширное повышение кровяного давления может представлять опасность для жизни и привести к мозговому кровоизлиянию или сердечной недостаточности.

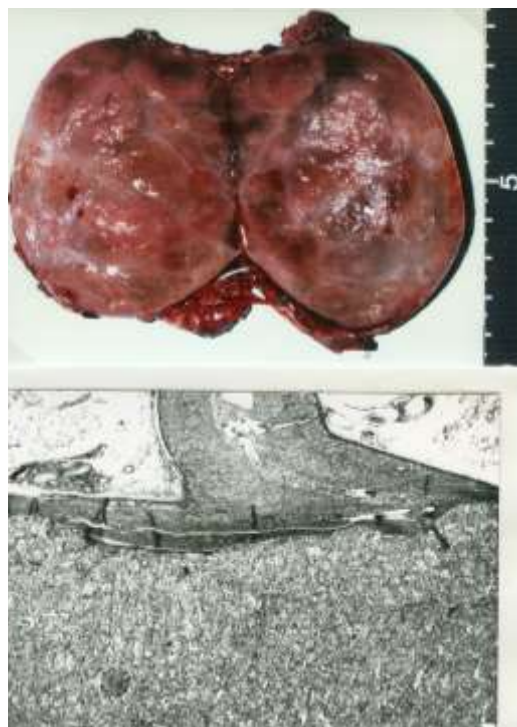


Рисунок 3

Феохромоцитома надпочечника диаметром около 7 см

Сверху: Операционный препарат, в середине разрезан и раскрыт

Внизу: Гистологический срез препарата. Опухолевая ткань в нижних 2/3 изображения, кроме этого переходит вверх; справа и слева окруженная светлой жировой тканью нормальная ткань надпочечников.

Феохромоцитомы встречаются редко. Они не возникают в результате наследственной предрасположенности, а также в рамках генетических заболеваний. В 90% случаев феохромоцитомы возникают в мозговом веществе надпочечников. Вненадпочечниковые феохромоцитомы находятся, прежде всего, рядом с надпочечниками или в области брюшной части аорты. Возникновение феохромоцитом в грудной полости, т.е. торакально, встречается крайне редко. Феохромоцитомы встречаются независимо от пола пациента. Наиболее часто феохромоцитомы обнаруживаются у пациентов в возрасте от 30 до 50 лет.

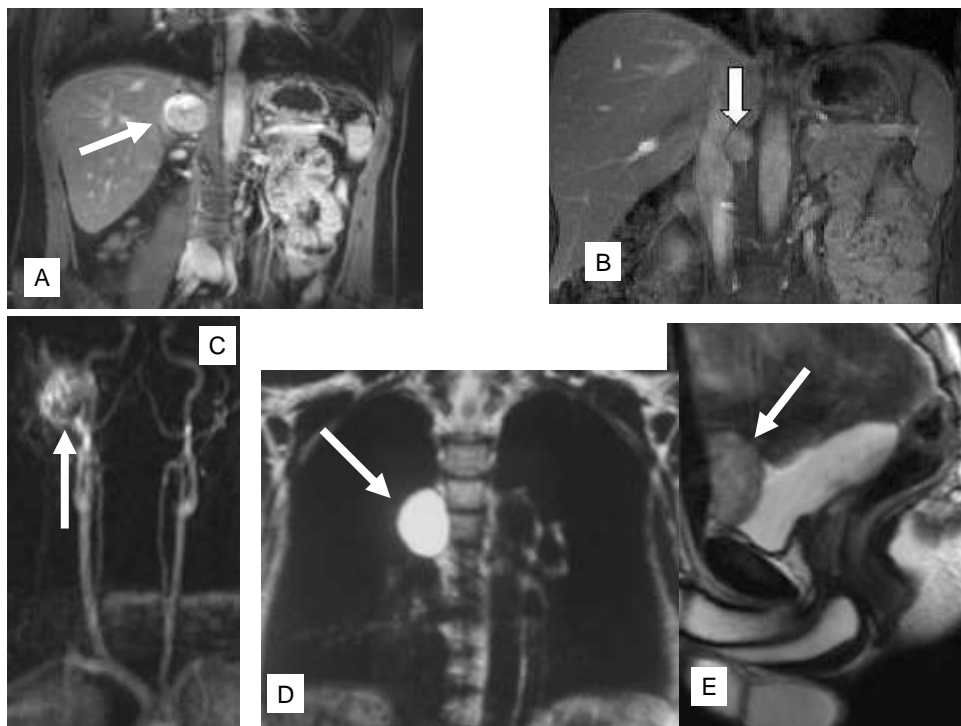


Рисунок 4

Феохромоцитома и гломусная опухоль в радиологических изображениях

Слева сверху феохромоцитома правого надпочечника (показано стрелкой). МРТ (магниторезонансная томография) фронтальная проекция.

Справа сверху феохромоцитома вне надпочечника (показано стрелкой). МРТ передняя проекция.

Слева снизу гломусная глоточная опухоль (показано стрелкой). Ангиография, фронтальная проекция.

Внизу виден выход больших кровеносных сосудов из аорты (Aorta) к рукам и к шейному отделу головы; с правой стороны в области структуры основания черепа - показано с помощью методики вычитания изображений – видна округлая опухоль с хорошим кровоснабжением.

Внизу в центре: Торакальная феохромоцитома (показано стрелкой). МРТ боковая проекция.

Опухоль округлой формы расположена в нижнем отделе грудной клетки перед позвоночником.

Внизу справа: Феохромоцитома мочевого пузыря. МРТ боковая проекция.

Непосредственно за опухолью виден вытянутый кверху, мочевой пузырь, наполненный контрастным веществом.

Гломусная опухоль (рис. 1 и 4) – это опухоль параганглия, расположенная в области основания черепа и шейном отделе. Эти параганглии в соответствии со своей локализацией имеют дополнительные наименования, такие как *Glomus caroticum* (сонный гломус), глоточные гломусы, *tympanicum* (гломус среднего уха) или *vagale* (вагусный гломус), поэтому, соответственно, также говорят, например, об опухоли *Glomus caroticum*.

Применяемые названия

Применение названий для феохромоцитомы и гломусной опухоли не являются общеустановленными. В этом информационном сообщении применяются названия опухолей согласно классификациям, принятым среди большинства врачей. Всемирная

организация здравоохранения (ВОЗ) предлагает несколько иные наименования (номенклатуру).

Название **феохромоцитома** связано с ее окраской, вызванной солями хромовой кислоты (Phäo = появление / вид, chromo = хромовой окраска, Zytom = клеточное разрастание, опухоль). ВОЗ применяет названия феохромоцитома только для опухолей надпочечников, здесь такой подход не применяется.

Врач-клиницист подразумевает под словом феохромоцитома не только локализацию и гистологическую структуру, но и картину болезни в целом, с повышенным кровяным давлением, учащенным пульсом, приступами потоотделения и головной боли. В результате подразумевается, что внадпочечниковые опухоли также обозначаются как феохромоцитома. Здесь часто употребляются такие дополнительные названия, как экстра (вне)-надпочечниковая феохромоцитома в брюшной полости, торакальная феохромоцитома в грудной полости или феохромоцитома мочевого пузыря.

Параганглиома. Наименование параганглиома применяется для опухолей параганглия и, подобно названию феохромоцитома, применяется для всех опухолей параганглия. ВОЗ применяет это понятие для опухолей, расположенных вне надпочечников. В это определение также включаются гломусные опухоли. Таким образом устанавливаются такие определения как торакальная параганглиома или параганглиома головы и шеи (Head and Neck). В этом информационном сообщении определение параганглиома не используется.

Система параганглия состоит из симпатического и парасимпатического ганглиев, которые имеют противоположные функции. Для определения иногда используются ранее существовавшие свойства окрашиваемости тканей опухолей: симпатические = хромаффинные опухоли и парасимпатические = нехромаффинные опухоли. Опухоли симпатического ганглия, как правило, возникают в результате повышения, с отклонением от нормы, выработки количества таких гормонов, как адреналин и норадреналин, сопровождающегося возникновением нарушения кровообращения, что является в таком случае характерным симптомом. Также говорят об опухолях, связанных с секрецией (по-английски secreting или functioning paraganglioma или pheochromocytoma). Напротив, при опухолях парасимпатического ганглия, т.е. опухолях в области основания черепа, области шеи и переднего отдела грудной полости, как правило, это не является верным определением. В таких случаях речь не идет о опухолях, связанных с секрецией (по-английски non-secreting или non-functioning Paraganglioma).

3. Насколько опасна феохромоцитомы?

Ответ на вопрос, насколько опасна феохромоцитомы, приводится в этой публикации не в полной форме, но здесь необходим учет различных аспектов. Для получения определенного ответа следует рассматривать конкретный случай заболевания, что дает возможность говорить о непосредственном риске.

Многие пациенты, которые перенесли операцию по поводу феохромоцитомы, могут сообщить о различной предыстории заболевания, длящегося иногда годами. В большинстве случаев, заболевание начиналось с жалоб, сообщаемых в относительно молодом возрасте своему врачу. Жалобы, как правило, не являлись характерными, т.е. они однозначно не указывали на возникновение расположенной возле надпочечников опухоли, сопровождающейся повышением выработки стрессовых гормонов. Среди таких жалоб были, в первую очередь, жалобы на состояние недомогания и сердечный дискомфорт и/или сильное потоотделение. Пациентам часто делалась ЭКГ, которая в итоге не определяла каких-либо особенных нарушений. Многие пациенты имели нормальное или повышенное кровяное давление, которому не придавали особенного значения, либо принимали обычные медикаменты, снижающие давление, часто при этом использовались бета-блокаторы. Для уточнения причин возникновения жалоб, пациенты обращались к кардиологу, выполнялись ультразвуковое обследование сердца (эхокардиография) или ЭКГ с нагрузкой. Также выполнялись исследования с помощью сердечного катетера (коронарangiография). Почти всегда какие-либо сердечные недостатки не были обнаружены. Многие пациенты, ввиду отсутствия органических изменений страдали, в частности, от чувства страха, приступов паники с учащением пульса, обращались за консультацией к психиатру. В отдельных случаях после беседы с лечащим врачом высказывалась просьба о дальнейших исследованиях, неудовлетворение врачебными назначениями, что приводило к основательному пересмотру ситуации, к установлению диагноза. Некоторые пациенты, согласно рекомендаций своих лечащих врачей или врачей, к которым они были перенаправлены, прошли ультразвуковое обследование брюшной полости или компьютерную томограмму или магниторезонансную томограмму (МРТ), вследствие чего было выявлено опухоль. В конечном счете, комбинация анализов мочи или крови приводила к определению катехоламинов и дальнейшему подтверждению наличия опухоли путем сонографии, компьютерной томографии или МРТ. С получением диагноза или также подозрения на нарушения, оценка ситуации и рекомендации врачей изменялись. Пациенты информировались о наличии опасной опухоли, поступали на стационарное лечение и готовились к необходимой операции. С учетом установленного диагноза, пациенты

безотлагательно посещали хирурга и анестезиолога, проходили медикаментозную подготовку, что требовало нескольких дней, и затем выполнялась операция, как правило, путем „достаточно обширной“ лапаротомии, в большинстве случаев с обоснованием обеспечения достаточного обзора для тщательного удаления опасной опухоли. Впоследствии, пациент в большинстве случаев был информирован о том, что гистологическое исследование показало доброкачественную опухоль, или делалась соответственно оценка пунктов т.н. показателя Томпсона (Thompson) (см. часть 10), что иногда приводило к выяснению неопределенности относительно доброкачественности и прогноза. В целом, рекомендации для последующего лечения – если вообще таковые были – ограничивались контролем уровня катехоламинов, вопросы генетики обсуждались редко.

Это обобщающее описание показывает типичный ход и дает возможность рассмотрения опасности феохромоцитомы.

1. Феохромоцитома продуцируется такими гормонами стресса, как адреналин и норадреналин. В большинстве случаев феохромоцитома секретирует оба вида катехоламинов. Она приводит к уменьшению объема циркулирующей крови, вследствие чего возникают такие симптомы, как учащение сердцебиения, головные боли и потоотделение, а также постепенное или длительное повышение кровяного давления. В результате операции опухоль удаляется, симптомы и высокое давление проходят. Опухоль в большинстве случаев не представляет внезапной угрозы для жизни для молодых способных к нагрузке пациентов, что подтверждается на основе исследований Фрайбургским Международным Реестром феохромоцитомы, который содержит перечень более чем 100 пациентов. На сегодняшний день, обострения, которые могут представлять угрозу для жизни, наблюдались только в нескольких случаях. В большинстве случаев пациенты наблюдают симптомы и нарушения кровяного давления на протяжении многих месяцев. Возможностям возникновения сердечной недостаточности или апоплексического удара, как правило, предшествуют частые случаи кризисного сердцебиения и приступов потоотделения, как минимум, в течение нескольких дней. Возможно возникновение такого стечения обстоятельств, которое может привести к обострению, например, если опухоль перед операцией не была идентифицирована как феохромоцитома и во время операции прикосновение хирурга вызвало массивный выброс гормона.

2. Вновь возникает вопрос об опасности применения контрастного вещества. На основании многолетних исследований Радиологической университетской клиники Фрайбурга, можно говорить об отсутствии такой опасности. Хотя специальные научные сообщения на эту тему отсутствуют, известно, что в отношении коронароангиографий,

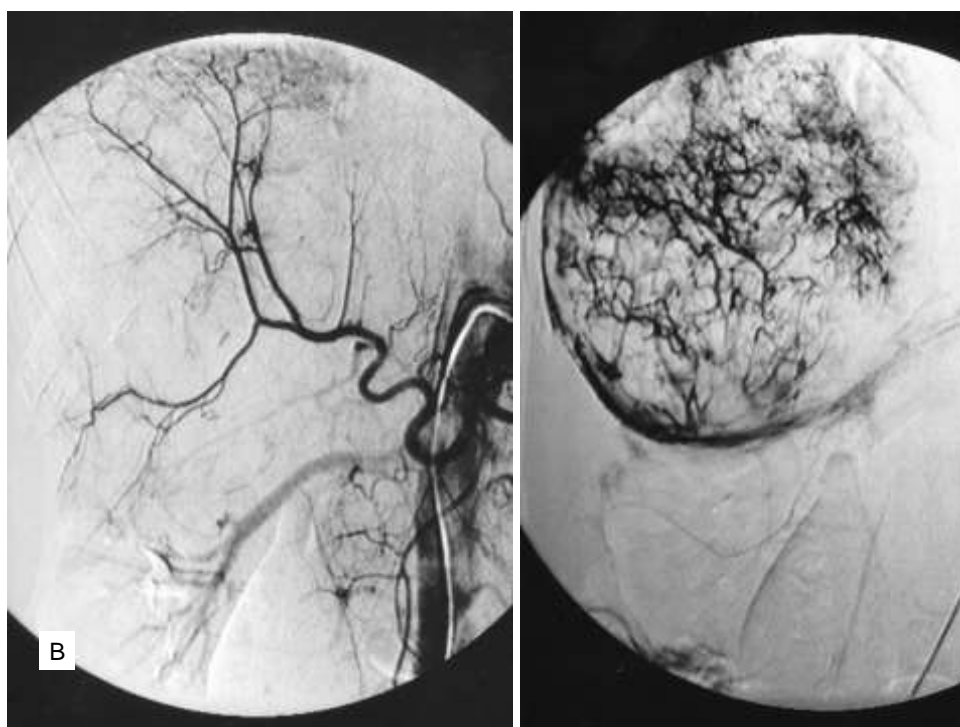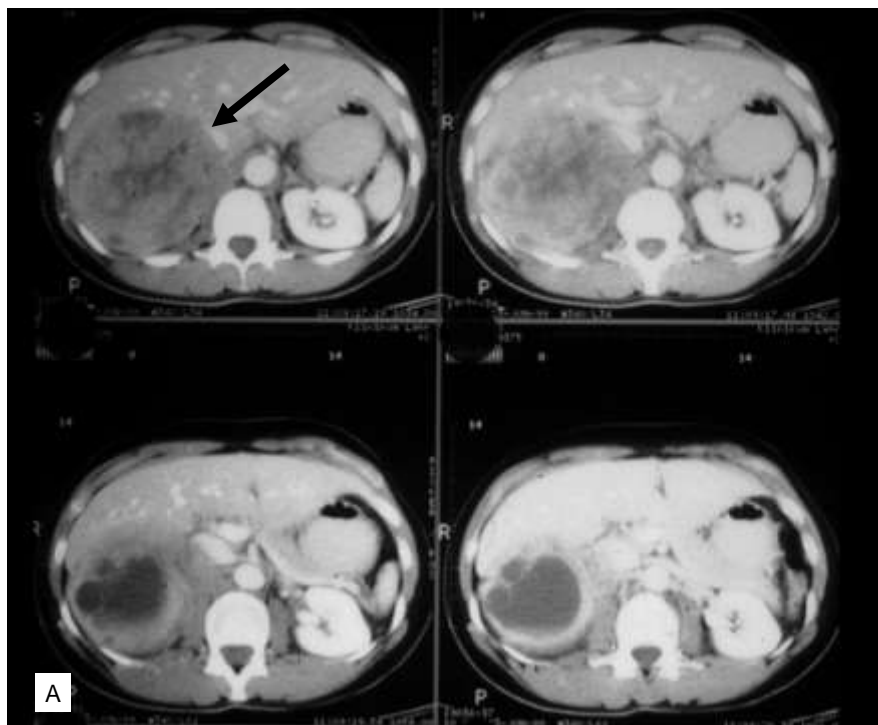


Рисунок 5

Асимптоматическое объемное образование в правой эпигастральной области (А – компьютерная томография (КТ) с контрастным веществом) обнаружено по поводу преоперативного общего диагностирования при Uterus myomatosis (миоматозной матке). Повышенное давление отсутствует. При ангиографии наступил шок (В - слева печень и изображения почек, справа опухоль: Опухоль находится в разветвлении, на изображении располагается в левой части центрально, поверх проекции) со значительным повышением давления. В моче зафиксировано значительное повышение показателей: адреналин составлял 4648 мг / день (норма <20) и норадреналин 22893 мг / день (норма <80). Опухоль была удалена. Какие-либо осложнения отсутствовали.

данные о которых имеются в Реестре, каких-либо осложнений не отмечено. Однако, ангиография опухоли может повлечь за собой опасность. Исследования, проводимые для

выяснения вопроса, к каким органам эпигастральной области относится опухоль, показаны на рисунке 5.

3. Перед операцией следует нормализовать кровяное давление (см. также часть 7).

Для этого применяются альфа-блокаторы. Бета-блокаторы при феохромоцитоме должны применяться только при повышенной частоте сердцебиения и после приема альфа-блокаторов. Опыт показывает, что прием бета-блокаторов без предварительного приема альфа-блокаторов зависит от состояния пациента и может быть менее опасным, чем принято считать.

4. При беременности существует существенно повышенный риск кризисного обострения вследствие увеличения матки и движений плода (см. также часть 18).

5. Существует незначительный риск (около 5%) того, что феохромоцитома может оказаться злокачественной. См. части 10 и 12.

6. В целом, какая-либо опасность для жизни при подтвержденном наличии феохромоцитомы отсутствует. Имеет смысл безотлагательная подготовка к операции и ее проведение, однако срочная госпитализация показана только при наличии острых симптомов, повторяющихся в течении нескольких дней.

Особого внимания заслуживает ситуация при выявлении асимптоматической феохромоцитомы у носителей мутаций генов RET, VHL, SDHD, SDHB, SDHC, NF1. Кроме пациентов - носителей мутаций SDHB, у которых часто определяются злокачественные феохромоцитомы, принципиально оправданным является ожидание выявления симптомов. Однако подобные ситуации должны подробно обсуждаться с пациентом. Образ действий вырабатывается при осуществлении длительного наблюдения.

4. Симптомы болезни: Симптомы и состояние

Феохромоцитома проявляется посредством действия продуцируемых и попадающих в систему кровообращения гормонов. На передний план выступает повышение активности кровообращения. Сердце вынуждено биться быстрее и сильнее. В большинстве случаев это происходит постепенно, часто приступообразно. Пульс учащается, например, может превышать более чем 200 ударов в минуту. Пациенты чувствуют свое сердце. Многие из них обращаются за консультацией к семейному врачу, терапевту или кардиологу. Часто жалобы кажутся безосновательными, и врач не может определить их причину.

Эффективность кровообращения приводит к изменению кровяного давления. Давление либо постоянно, либо периодически повышается (рис. 6).

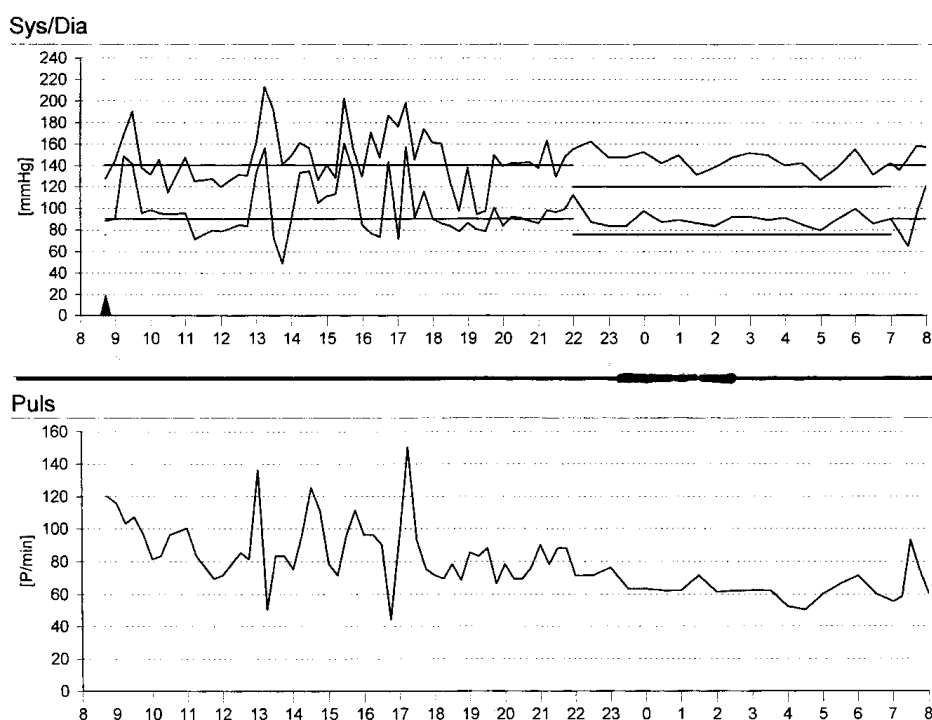


Рисунок 6

24-х часовой график кровяного давления (систолического и диастолического, границы нормы показаны горизонтальными линиями) и частоты сердечных сокращений. Наблюдаются кратковременные пики на верхнем графике, показывающие повышения кровяного давления, на нижнем графике показаны несколько коротких сильных повышений частоты пульса

Для феохромоцитомы типичным являются скачки высокого давления (прерывистая гипертония). Следующими признаками являются головные боли и приступы потоотделения. Некоторые пациенты вновь и вновь беспричинно обливаются потом и вынуждены менять одежду. Такое состояние может быть очень нерегулярным, иногда раз в течение нескольких недель, но иногда ежедневно или же по нескольку раз в день. Симптомы болезни составляют большой список. Приступы могут вызывать страх и панику. Они часто сопровождаются резкой бледностью лица и расширением зрачков.

Также характерны слабость, потеря веса, сильные позывы на мочеиспускание, диарея, повышение сахара в крови (сахарный диабет), нарушения сердечного ритма или сердечная недостаточность (таблица 1).

Симптомы заболевания у пациентов при ненаследственных феохромоцитомах не отличаются от симптомов у пациентов с наследственными формами, т.е. от феохромоцитомы носителей мутаций генов RET, VHL, NF1, SDHB, SDHC, SDHD и TMEM127. Все случаи феохромоцитомы, как правило, сопровождаются перечисленными симптомами. Однако, симптомы не могут помочь определить локализацию опухоли.

Таблица 1 Частые симптомы феохромоцитомы

Головные боли	92%
Потоотделение	65%
Сердцебиение, сильное и/или быстрое сердцебиение	73%
Приступы паники	60%
Беспокойство	51%
Боли в груди, животе, пояснице	48%
Тошнота, рвота	43%
Слабость	38%
Потеря веса	14%

Латентные феохромоцитомы чаще всего обнаруживаются при профилактических исследованиях, например, если у родственников была обнаружена мутация и при этом выполняются клинические исследования. У таких людей симптомы болезни часто не проявляются, кровяное давление в норме, однако, возможно обнаружение повышение уровня катехоламинов в плазме или в моче.

Жалобы на гломусную опухоль возникают, как правило, из-за ее локализации и увеличения. Опухоли *Glomus caroticum* (сонный гломус) определяются при пальпации (рис. 7) или могут быть видны невооруженным глазом. Они могут прорасти наружу или вовнутрь в направлении зева и глотки, вследствие чего могут встречаться повреждения глотки. При опухолях *Glomus tympanicum* (гломус среднего уха) может возникать шум в ушах, созвучный с пульсацией, который приводит к снижению остроты слуха. Вследствие узких пространств, обусловленных костными структурами, симптомы заболевания, которое требует дополнительного пространства, проявляются уже при относительно маленьких гломусных опухолях. Гломусная опухоль, как правило, не приводит к повышению уровня катехоламинов в плазме или в суточном анализе мочи.

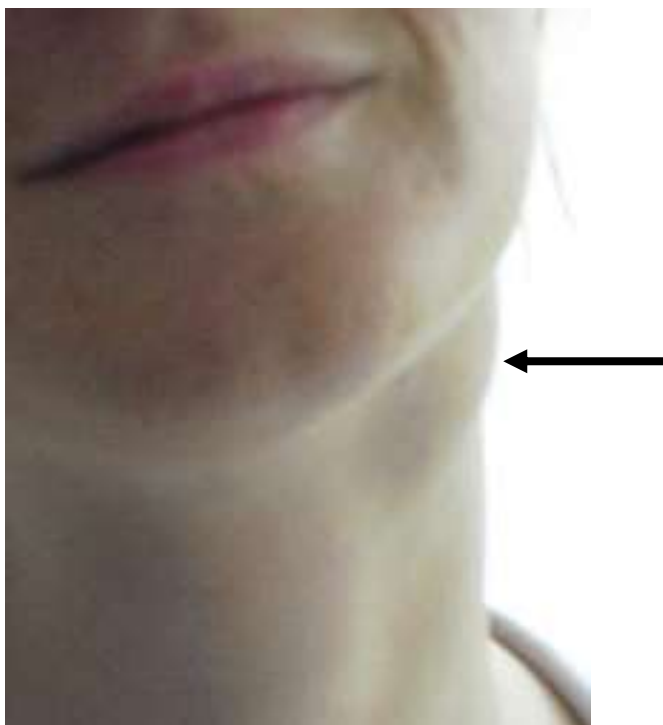

Рисунок 7
Гломусная опухоль левого Glomus caroticum

5. Лабораторно-химическая диагностика

Диагноз феохромоцитомы подтверждается с помощью лабораторных исследований и проекционной диагностики. Лабораторные испытания включают либо анализ суточной (24ч.) мочи, либо анализ крови (плазмы). Для суточного анализа мочи (24ч.) необходимо в сосуд для сбора мочи предварительно добавить около 10 мл 10%-й соляной кислоты. Для анализа крови является важным безотлагательное его охлаждение сразу после забора крови в воде со льдом, охлаждение должно обеспечиваться до поступления пробы в лабораторию.

Нормативные значения для катехоламинов и их продуктов распада

Результаты измерений выполняются либо в г, мкг, нг, пг, либо в молях мкмоль, нмоль, пмоль. Здесь приводятся диапазоны нормы для Фрайбурга и Дрездена.

У взрослых для 24-х часового анализа мочи используются следующие диапазоны нормы (для Фрайбурга и в скобках для Дрездена):

Норадреналин:	<504 (<473)	нмоль/24 ч
Адреналин:	<121 (<109)	нмоль/24 ч
Допамин:	<3,2	мкмоль/24 ч
Метанефрин:	122 – 1540	нмоль/24 ч
Норметанефрин:	874 – 2846	нмоль/24 ч
Ванилилминдальная кислота:	9 – 34	мкмоль/24 ч

У взрослых для 24-х часового анализа мочи используются следующие показатели миллиграммах или микрограммах (для Фрайбурга и в скобках для Дрездена):

Норадреналин:	<85,5 (<80)	мкг /24 ч
Адреналин:	<22 (<20)	мкг /24 ч
Метанефрин:	<302	мкг /24 ч
Норметанефрин:	<527	мкг /24 ч
3-Метокситирамин:	<434	мкг /24 ч
Ванилилминдальная кислота:	<6,7	мг/24 ч

Для измерений в плазме считаются во Фрайбурге и Дрездене следующие области нормы:

Норадреналин:	<460	нг/л
Адреналин:	<90	нг /л
Метанефрин:	<70	нг /л
Норметанефрин:	<120	нг /л

Используются следующие формулы для пересчета:

Норадреналин:	нг /л x 0,0059 = нмоль/л
Адреналин:	нг /л x 0,0055 = нмоль/л
Допамин:	нг /л x 0,0065 = нмоль/л
Метанефрин:	нг /л x 0,0051 = нмоль/л
Норметанефрин:	нг /л x 0,0054 = нмоль/л
Ванилилминдальная кислота:	нг /л x 0,0051 = нмоль/л

Структура и разложение катехоламинов

Гормоны осуществляют регуляцию функций эндокринных желез. После их секреции они поступают в кровь. Катехоламины - это гормоны, образующиеся в мозговом слое надпочечников, а также в других клетках параганглионарной системы. В узком смысле рассматриваются только адреналин и норадреналин, являющиеся известными катехоламинами, которые выделяются при стрессе. Они называются катехоламинами, так как химически являются производными пирокатехина (катехола, 1,2-Dihydroxybenzol). Адреналин в основном образуется в мозговом слое надпочечников. Норадреналин, напротив, образуется и накапливается как в мозговом слое надпочечников, так и в других нервных клетках, и служит для передачи сигналов (трансмисмиттер). Структура и разложение катехоламинов являются комплексными. Структура катехоламина приводится на рисунке 8. Первой предварительной ступенью является аминокислота тирозин. Она превращается с участием фермента тиросингидроксилазы сначала в Допа (L-Дора, диоксифенилаланин), на следующем шаге в Допамин, из которого в результате образуется норадреналин. До этого момента образование катехоламинов в мозговом слое надпочечников и в нервных клетках происходит одинаково.

В мозговом слое надпочечников из норадреналина с помощью фермента фенилетаноламин-N-метилтрансфераза образуется адреналин.

Разложение катехоламина происходит в несколько этапов до биологически неактивного вещества 3-Метокси-4-гидроксиминдальной кислоты (3-Methoxy-4-Hydroxymandelsäure) (ванилилминдальная кислота). Отдельные этапы разложения возможны благодаря участию специальных ферментов, двумя основными этапами являются, во-первых, метилирование ферментом катехоламин-O-метил-трансфераза (COMT) и, во-вторых, окислительное дезаминирование ферментом моноаминоксидаза (MAO). Циркулирующие катехоламины главным образом расщепляются в печени, также частично в адренергических нервных клетках. На первом этапе осуществляется преобразование норадреналина и адреналина путем O-метилирования в так называемые 3-метоксисоединения норметанефрин и метанефрин. Основным ферментом этого этапа является катехоламин-O-метил-трансфераза (COMT), в качестве донора метила служит S-аденозилметионин. С помощью моноаминоксидазы оба соединения будут дезаминироваться в альдегид 3-этокси-4-гидроксиминдальной кислоты и затем окислятся до 3-метокси-4-гидроксиминдальной кислоты (ванилилминдальная кислота).

Наряду с адреналином и норадреналином, метанефрин и норметанефрин выделяют ванилилминдальную кислоту как основной продукт расщепления катехоламинов в моче. Отдельные этапы разложения и показатели для ферментов представлены на рис. 9.

Измерения катехоламинов и продуктов их расщепления осуществляется различными методами (HPLC, ELISA, RIA). Эти методы имеют отличия относительно определяемых субстанций, имеют взаимные частичные отклонения от диапазонов нормы, следовательно, интерпретация результатов измерения выполняется с учетом текущих лабораторных референсных значений для применяемого на данный момент метода.

Повышение уровня катехоламинов и/или метанефрина может иметь различные причины. Среди таких причин – употребление определенных пищевых продуктов, медикаментов, также влияние оказывают эндогенные факторы, такие как стресс. Выше нормального диапазона имеется т.н. серая зона. До тех пор, пока простирается эта серая зона, верхняя норма точно не определена, например, для норадреналина, эта зона составляет до 2,5-кратного значения от верхней нормы. В случае получения таких результатов необходимо обсуждение с пациентами, выяснение возможного влияния приема каких-либо пищевых продуктов или медикаментов. В таком случае рекомендуется выполнение теста ингибирования клонидина.

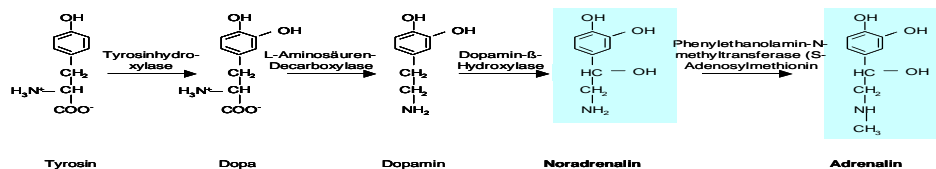


Рисунок 8

Структура катехоламинов

Тирозин → Тирозингидроксилаза → Допа → L-аминокислоты декарбоксилаза → Допамин → Допамин-β-гидроксилаза → Норадреналин → Фенилэтаноламин-N-метилтрансфераза (S-аденозилметионин) → Адреналин

Повышение уровней катехоламина и метакхоламина, от легкого до умеренного, может иметь различные причины. Тут могут рассматриваться различные медикаменты, в частности, антидепрессанты, MAO-ингибиторы, Метилдопа, а также стимуляторы (симпатомиметические средства), длинный список пищевых продуктов, таких как чай, кофе, орехи, свежие фрукты и миндаль. В том числе стресс, вызываемый уколом иглы при заборе пробы.

Получение заниженных показателей катехоламинов и метанефрина может быть связано с некорректным сбором мочи, а так же отсутствием достаточного охлаждения взятой для

анализа крови, или же отсутствием добавки в емкость для сбора мочи определенного количества, а именно, около 10 мл 10%-й соляной кислоты.

Эксперты знают, что эти инструкции часто могут быть нарушены и их соблюдение должно отдельно обсуждаться с пациентами, прежде чем назначать следующие исследования, например, тест с клонидином.

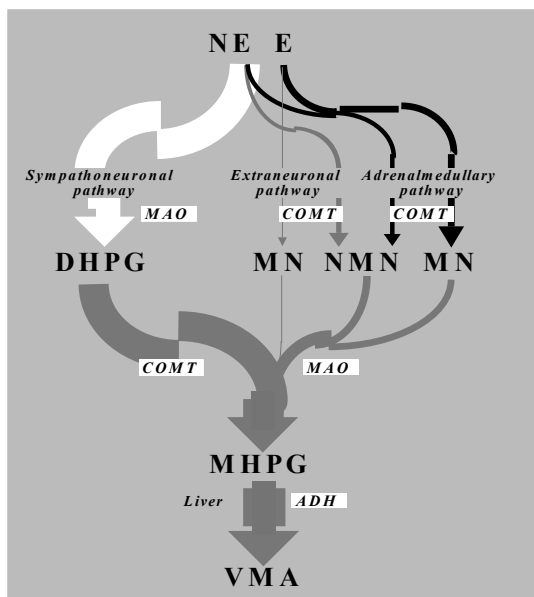


Рисунок 9

Структура катехоламинов и их секрция (выделение)

Noradrenalin - норадреналин

Harn - моча

COMT – катехол-О- метилтрансфераза

Adrenalin - адреналин

3-Methoxynoradrenalin – 3- метоксинорадреналин

(Normetanephrin) – (норметанефрин)

3-Methoxyadrenalin – 3-метоксиадреналин

(Metanephrin) – (метанефрин)

MAO - моноаминоксидаза

Aldehyddehydrogenase - альдегиддегидрогеназа

Konjugate - конъюгат

3-Methoxy-4-Hydroxy- Mandelsäure (Vanillinmandelsäure) – 3 – метокси-4-гидрокси-миндальная кислота (ванилилминдальная кислота)

Harn - моча

Клонидин – ингибиторный тест

Клонидин (Clonidin) - это медицинский препарат, который применяется для снижения кровяного давления. Он тормозит выработку норадреналина и адреналина. Поэтому, этот препарат применяется также для сравнения при небольшом повышении уровня норадреналина и адреналина, с целью уточнения наличия феохромоцитомы. При тесте с клонидином используется однократный прием 300 микрограммов клонидина, определение норметанефрина выполняется перед приемом и спустя 3 часа после поступления в кровь (плазму). Переход показателя в нормальный диапазон говорит об отсутствии феохромоцитомы.

6. Проекционные методы

Для диагностики феохромоцитомы применяются следующие проекционные методы: сонография (ультразвук), компьютерная томография (КТ (СТ)), магниторезонансная томография (МРТ (MRT)), или радиологические медицинские исследования, т.е. MIBG-сцинтиграфия, соматостатин-рецепторная сцинтиграфия (Octreoscan), DOTATATE-PET, [18F] FDG PET/CT и DOPA-PET. Радиологические медицинские методы могут комбинироваться с компьютерной томографией или магниторезонансной томографией, DOPA- PET-CT.

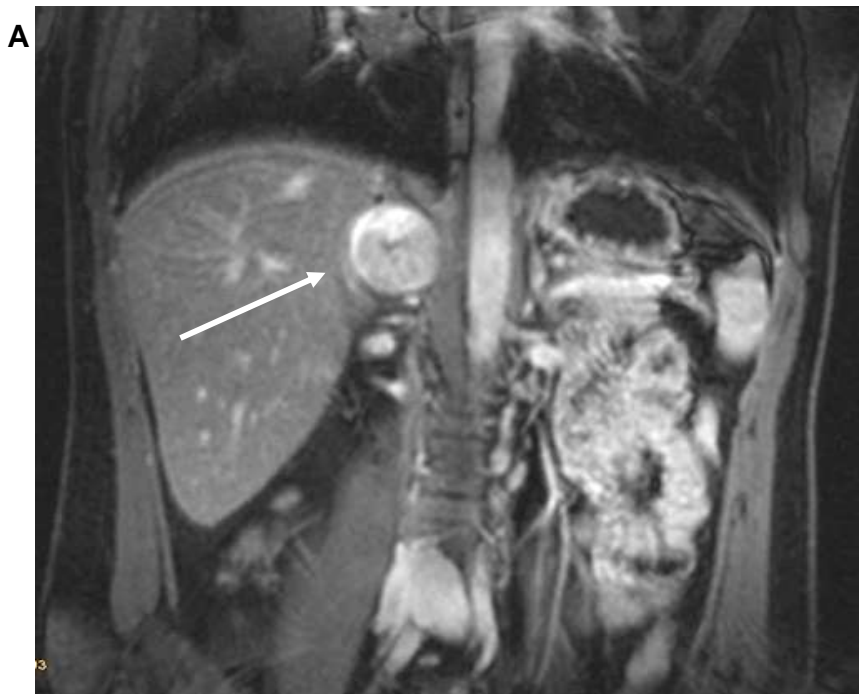
Сонография получила широкое распространение и применение. Большинство пациентов, имеющих феохромоцитому, вследствие нехарактерных жалоб направляются на ультразвуковое обследование брюшной полости. Недостаточно целенаправленная постановка вопроса и возможная локализация в заднем отделе брюшной полости может привести к невозможности постановки точного диагноза. По результатам обследований, выполненных в 1993 году, повышенная чувствительность фиксировалась только в 40% случаев. Наличие у врача соответствующего опыта определения повышает надежность диагностики.

Компьютерная томография (СТ) выполняется с применением контрастного вещества. В результате предшествующего ухудшения функций почек, вызванного их повреждением, определяют уровень креатинина в сыворотке. Исследование не проводится, если уровень креатинина составляет более 1,5 мг / децилитры (или показатель клубочковой фильтрации ниже 30 мл / мин.). Контрастное вещество также может привести к гиперфункции щитовидной железы, поэтому следует предварительно исследовать функциональность щитовидных желез с помощью определения уровня TSH (тиреотропного гормона). При КТ выполняются поперечные плоскости сечения, т.н. горизонтальные сечения (для человека в положении стоя). На других уровнях изображения, как правило, не получают. Разрешающая способность КТ составляет примерно 1-2 мм.

Томография на основе ядерного магнитного резонанса (МРТ (MRT)) (рис. 3А, В, D, E, 10А, 11) также выполняется с применением контрастного вещества, которое представляет почти незначительную опасность для почек.

Исследование не проводится, если показатель клубочковой фильтрации ниже 30 мл / мин. Выполнение МРТ-исследования сопровождается шумом, из-за чего для защиты слуха используются наушники. Пациент помещается в относительно тесную, цилиндрическую камеру томографа и находится там в покое в течении 20-40 минут. На многих пациентов, прежде всего, на детей и людей, страдающих боязнью замкнутого пространства, это действует угнетающе. В таких ситуациях помогают успокаивающие средства.

Изображения, получаемые с помощью МРТ, могут быть «оценены» по-разному, а также распознаны с помощью контрастирования (T1 / T2). Контрастное вещество при КТ, будучи принятым незадолго до исследования, действует в течении некоторого времени, первоначальная фаза (ранняя артериальная фаза примерно 10 - 20 секунд после приема контрастного вещества) обеспечивает дальнейшее улучшение дифференциаций структуры.



B

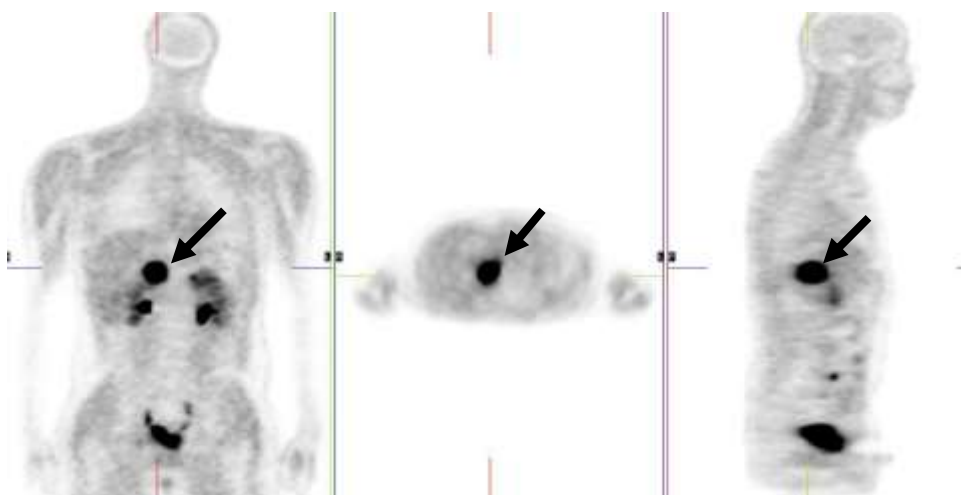


Рисунок 10

Феохромоцитома правого надпочечника на МРТ (А) и на ¹⁸F-Fluor-DOPA-PET (В) изображениях.

[¹⁸F] DOPA PET показывает опухоль (стрелки) в проекциях спереди, сверху и сбоку. Наряду с фоновой активностью всего организма отчетливо выделяются почки и насыщенное контрастирование в почечных лоханках и мочевом пузыре. (Neumann HP et al Ophthalmologie 2007;104:119–126)

Феохромоцитома. Информационное сообщение профессора Нойманна

Редакция от 02.09.2011

Наряду с поперечными сечениями представлены также сечения фронтальной (coronal) плоскости. Вместе с тем на рисунках 8-10 при установленной толщине слоя 5 мм представлена задняя часть брюшной полости, т.н. забрюшинное пространство, т.е. область, в которой локализовано более чем 95% феохромоцитомы.

Чувствительность при МРТ исследовании подобна чувствительности при КТ.

Обеспечивается возможность распознавания опухолей менее 1 см в необычных локализациях.

Изображения, полученные путем радиологических медицинских исследований (рис. 10, 11, 14) демонстрируют биологические свойства феохромоцитомы. Радиационное медицинское исследование преимущественно служит для подтверждения результатов МРТ или КТ и для исключения возможности наличия множественных (следующих) феохромоцитом. Для сцинтиграфии часто применяется [^{123}I] MIBG, который доступен в Германии повсюду по предварительному заказу за 2-3 дня (рис. 11). Положительное заключение, полученное путем [^{123}I] MIBG – сцинтиграфии, соответствует, как правило, надпочечниковой или внематочечниковой феохромоцитоме. В случае злокачественных феохромоцитом возможно получение подтверждения метастазов. Однако очень маленькие феохромоцитомы могут не определяться путем сцинтиграфии. Чтобы избежать попадания радиоактивного йода-123 в щитовидную железу и, вместе с тем, возникновения релевантного облучения этого органа, необходима предварительная подготовка с применением капель перхлората, для взрослых минимум за 30 мин. перед инъекциями [^{123}I] MIBG.

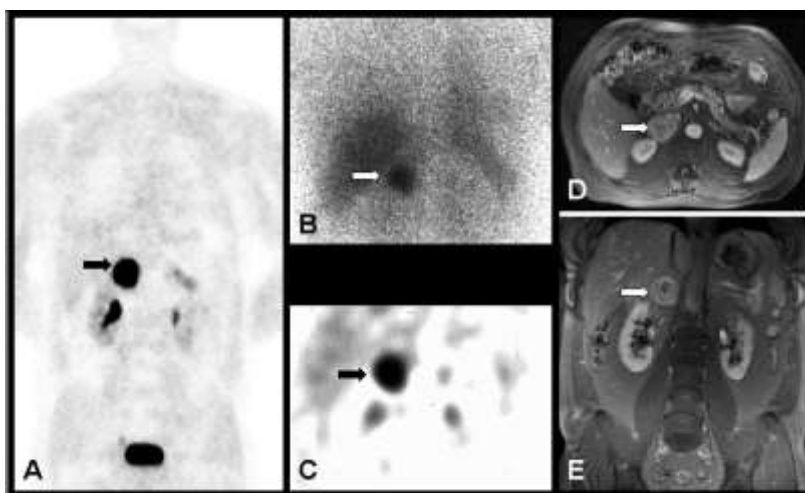


Рисунок 11

Изображения ранее рассмотренных феохромоцитом, полученные с помощью ^{18}F Fluor DOPA PET (A), MIBG Сцинтиграфия (B), SPECT (C) и томография на основе ядерного магнитного резонанса в горизонтальной (D) и фронтальной (E) проекциях. Можно сопоставить более высокое качество изображения DOPA PET относительно изображений, полученных с помощью MIBG сцинтиграфии и SPECT.

Процедура выполняется через 4 и 24 часа после инъекции, таким образом, при [¹²³I] MIBG-исследованиях необходимы 2 срока обследования. Кроме этого, недостатком является то, что многочисленные медицинские препараты могут мешать исследованию с [¹²³I] MIBG, поэтому их прием, по возможности, должен быть приостановлен. К таким препаратам относятся различные лекарственные средства, принимаемые для коррекции кровяного давления и сердечные препараты, а также антидепрессанты.

Значительно эффективнее применение исследований с помощью [¹⁸F] DOPA-PET (рис. 9В, 10) или [¹⁸F] DOPA-PET/СТ, которые обеспечивают получение лучших изображений. Такие установки уже в течение нескольких лет находятся в больших клиниках.

Блокада щитовидных желез не является необходимой, а время исследования составляет от момента инъекции до конца исследования всего лишь около 90 минут. По сравнению с [¹²³I] MIBG – сцинтиграфии и SPECT, [¹⁸F] DOPA PET обеспечивает в дальнейшем большую контрастность изображения, а также значительно более высокую разрешающую способность, таким образом, могут быть определены также маленькие феохромоцитомы. Для получения изображения феохромоцитомы могут также использоваться другие, альтернативные радиационные медицинские методы, как напр., соматостатин-рецепторная сцинтиграфия, [¹⁸F] FDG PET/СТ, [⁶⁸Ga] DOTATOC и [⁶⁸Ga] DOTATATE PET/СТ, которые применяются значительно реже, исключение составляют злокачественные феохромоцитомы (см. главу 12 - Злокачественные феохромоцитомы).

Особое значение имеют дополнительные методы МРТ и радиологические методы получения изображений для редких локализаций феохромоцитом, размещенных в области грудной клетки (торакальных) или таза. Примеры феохромоцитом, расположенных торакально, в задней области грудной клетки, рассматриваются на рис. 18, 29, 62, для расположенных вблизи сердца – на рис. 19, 56, 57, а также для феохромоцитом в области таза – на рис. 3Е и 17.

Проекционные исследования гломусной опухоли

Для исследования гломусной опухоли применяются такие же методы, как для феохромоцитомы. В частности, хорошие результаты дает применение [¹⁸F] FDG PET/СТ, [⁶⁸Ga] DOTATOC и [⁶⁸Ga] DOTATATE PET/СТ для исключения множественных гломусных опухолей. В дальнейшем применяется радиологическое исследование – соматостатин-рецепторная сцинтиграфия, которая, тем не менее, уступает более новому методу PET/СТ.

Сонография позволяет определить увеличение шейной структуры. Иногда бывает достаточно сложно различить увеличенные лимфатические узлы и гломусную опухоль.

В настоящее время, МРТ является стандартным методом для получения изображения гломусной опухоли.

При этом выполняется внутривенная инъекция контрастного вещества. Опухоли *Glomus caroticum* (сонный гломус) представлены на рисунках 12 и 20, *Glomus jugulare* (глотоочные гломусные опухоли) и *Glomus tympanicum* (гломус среднего уха) – на рис. 21 и *Glomus vagale* (вагусный гломус) - на рис. 13.

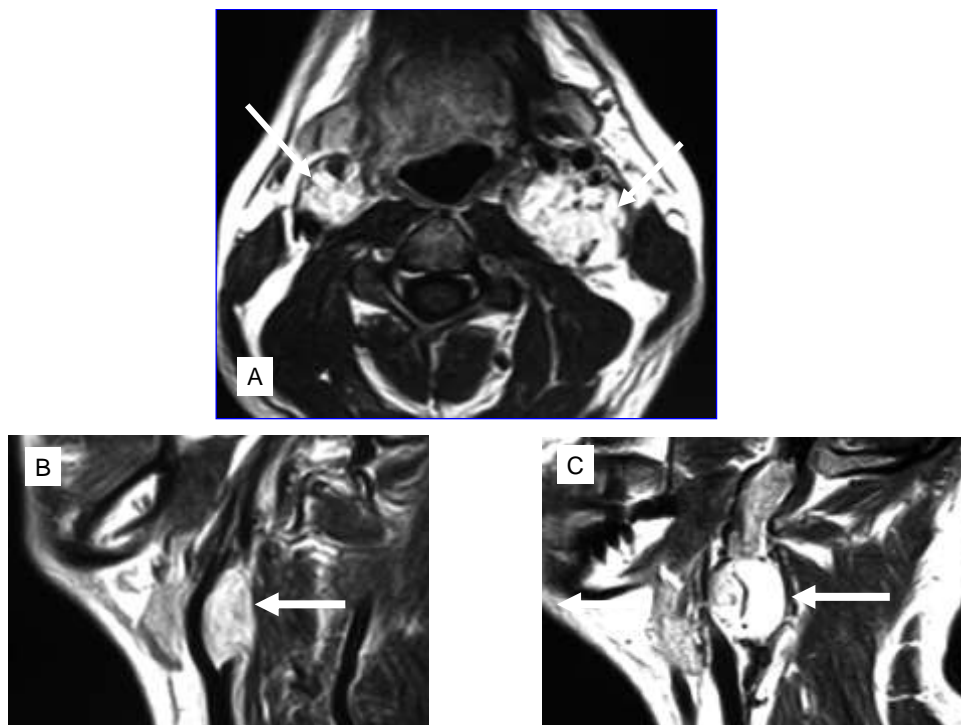


Рисунок 12

Двусторонняя опухоль *Glomus caroticum*, МРТ-изображение, в горизонтальной (А) и боковой проекции (В и С)

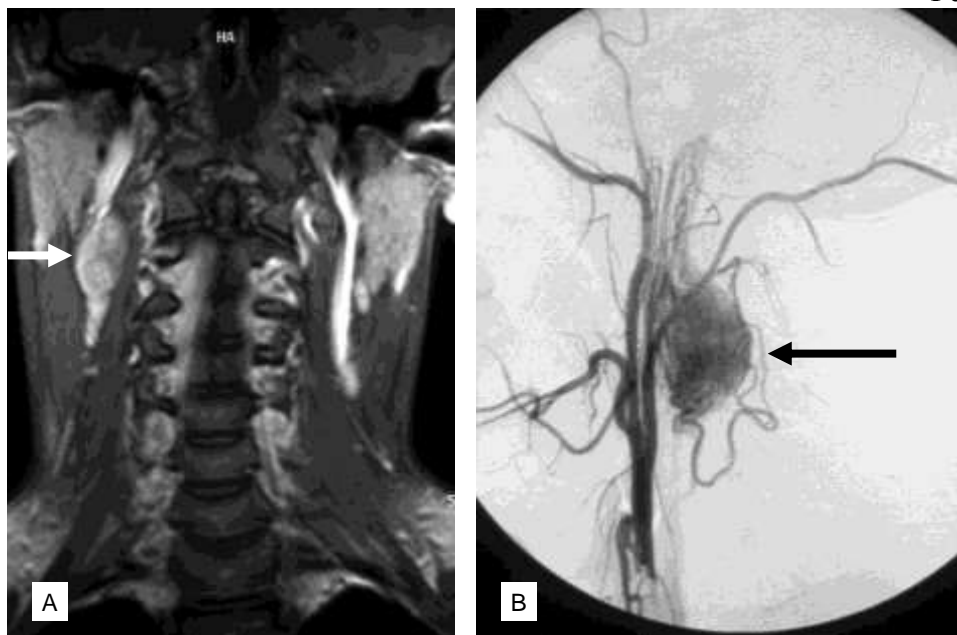

Рисунок 13

Опухоль *Glomus vagale*. МРТ-изображение (слева) и ангиография (слева)

Равноценными методами исследования гломусных опухолей являются [^{18}F] DOPA, [^{68}Ga] DOTATOC и [^{68}Ga] DOTATATE PET/КТ. Сроки исследования для этих методов колеблются между 90 минутами и 2 часами. При этом возможно выполнение исследования от головы до таза. Метод PET/КТ является особенно подходящим для выяснения локализации множественных опухолей или метастазов. В этом отношении PET/КТ превосходит другие виды исследований (рис. 14).

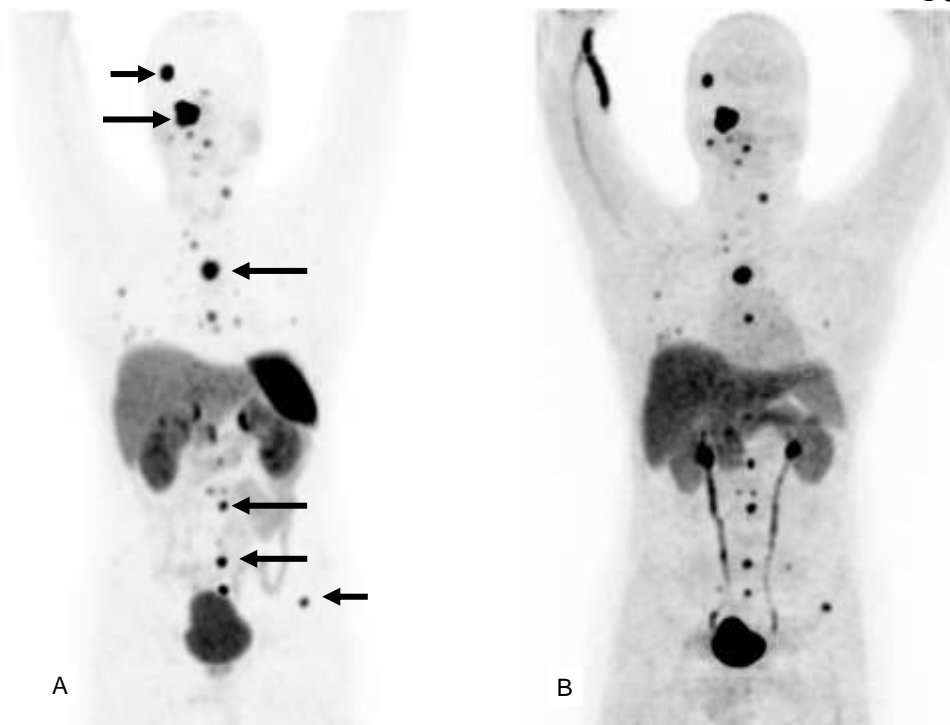


Рисунок 14

Злокачественная гломусная опухоль

А: [^{68}Ga] DOTATATE PET, В: [^{18}F] DOPA PET. Можно видеть округлые опухолевые метастазы (черные круглые точки в голове, грудной клетке и между мочеточниками, четко видны на проекциях, полученных обоими методами. Некоторые из многочисленных метастазов обозначены на левом изображении стрелками, им соответствуют метастазы, имеющиеся на правом изображении.

Ангиография–МР или ангиография–КТ (рис. 15) пополняют перечень видов диагностики с контрастными веществами.

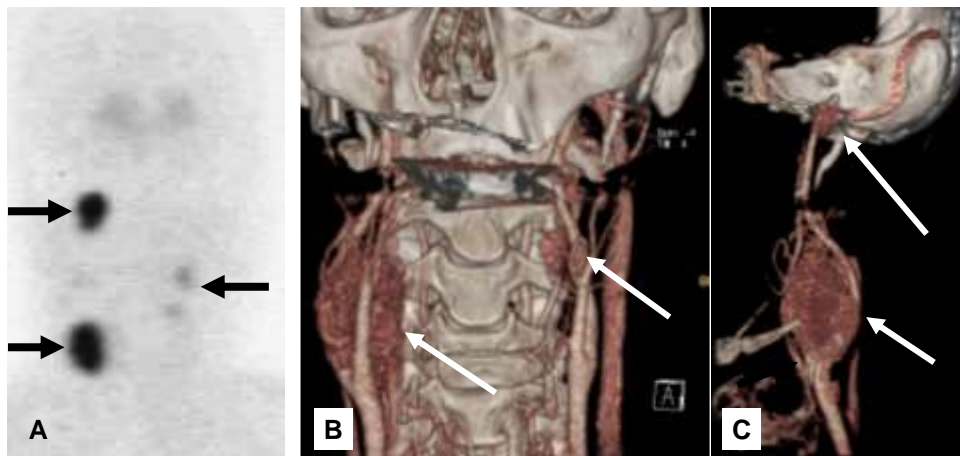


Рисунок 15

Изображение 3 опухолей в области основания черепа и шеи, полученное с помощью метода ангиография – КТ. СТ 18Fluor-DOPA PET (A) и ангиография - КТ (B и C) изображения глоточной гломусной опухоли (A и C) и гломусной опухоли Glomus caroticum с обеих сторон (A, B и C).

Организационные точки зрения

При наличии множества различных гормональных и проекционных диагностических методик существует вопрос относительно того, в каких случаях и какие методы должны применяться. Для феохромоцитомы взаимодополняющими являются гормональная и проекционная диагностики. Радиационная медицина для базовой диагностики подходит значительно меньше, она служит скорее для подтверждения диагноза, а также для исключения наличия множественных опухолей при разработке оптимального операционного планирования.

При планировании исследований важную роль играют получение и доставка радионуклидов, а также срок исследования. Таким образом, для MIBG - сцинтиграфии необходимо 24 ч., в то время как для DOPA PET/КТ достаточно одного часа. Измерение уровня катехоламинов выполняется лабораториями не каждый день.

7. Преоперативное лечение

К общей операционной подготовке относятся обычные лабораторные исследования, картина крови, определение показателя свертываемости крови и ЭКГ. Особое значение придается нормализации кровяного давления. Для этого необходимо обеспечение фиксирования показателей кровяного давления на протяжении довольно длительного времени, а также базовые исследования. При стабилизации кровяного давления с учетом влияния катехоламинов традиционно важное место при подготовке занимают альфа-блокаторы. Так как альфа-блокаторы расширяют кровеносные сосуды, при сильном снижении кровяного давления возможно возникновение коллапса. Поэтому в начале лечения необходим тщательный контроль. Пациентам рекомендуется пить достаточное количество жидкости. Изначально рекомендуется на протяжении 30-60 минут выпивать 1л, в общей сложности, около 3 л в день. Для альфа-блокады в качестве опорной дозы изначально применяется 3x10 мг феноксibenзамина (фирменное название Дибензиран (Dibenzyran)). Повышение дозы до 3x20 мг или 3x30 мг приводит, как правило, к нормализации кровяного давления.

Так как во время операции в результате воздействия на опухоль осуществляется выброс катехоламинов, что может привести к чрезмерной секреции этих гормонов, традиционно применяется феноксibenзамин, который во время операции предотвращает вероятность скачков кровяного давления. Рекомендуется начинать прием лекарства примерно за одну неделю до операции. При учащенном пульсе, сохраняющемся в течении продолжительного времени, рекомендуется дополнительный прием бета-блокаторов, однако их прием должен осуществляться только после начала альфа-блокады. Протокол кровяного давления должен показывать преоперативно нормальное кровяное давление на протяжении 24 ч.

Эффективность такой медикаментозной подготовки перед операцией подтверждает, что такая процедура отвечает сегодняшним требованиям. При отсутствии такой подготовки (а также при повышенной дозировке при подготовке) существует большая вероятность повышения кровяного давления во время операции. Поэтому смысл такой подготовки может быть поставлен под сомнение. К сожалению, какой-либо однозначный ответ на этот вопрос в настоящее время не может быть дан. Относительно назначения такого предварительного лечения следует проконсультироваться с лечащими врачами, которые могут либо рекомендовать эту предварительную подготовку, либо, наоборот, отказаться от нее. В случае отказа, операция должна проводиться под общим наркозом. До начала операции необходим непрерывный контроль кровяного давления с помощью тонкого катетера, введенного в артерию на запястье, что делает возможным точный контроль на

протяжении всей операции. Для обеспечения возможности регулирования уровня кровяного давления при возможных выбросах катехоламинов, под наркозом устанавливается дополнительный тонкий катетер в одну из крупных шейных вен (так называемые центральные вены).

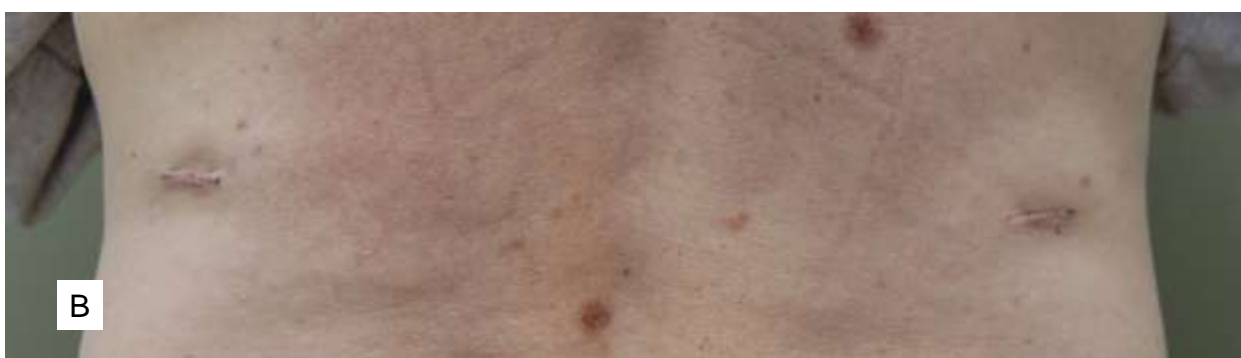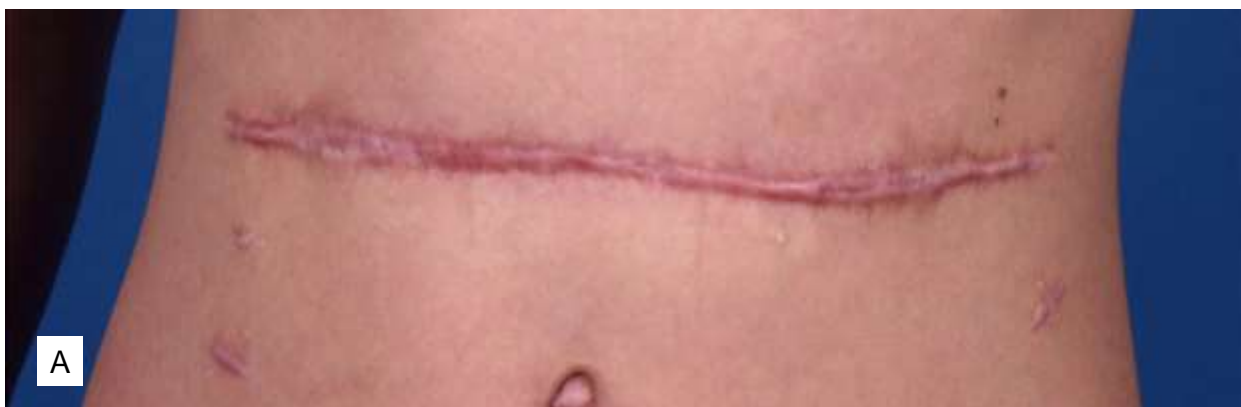С помощью этого катетера анестезиолог получает возможность при начале подъема кровяного давления очень быстро и эффективно ввести соответствующие медицинские препараты в кровеносную систему, и тем самым не допустить кризиса, вызываемого критическим кровяным давлением. Вместе с тем, в случаях, характерных для большинства коротких операций, также проводимых без специальной предварительной подготовки, также возможно предотвращение возможных кризисов, связанных с повышением кровяного давления во время операции.

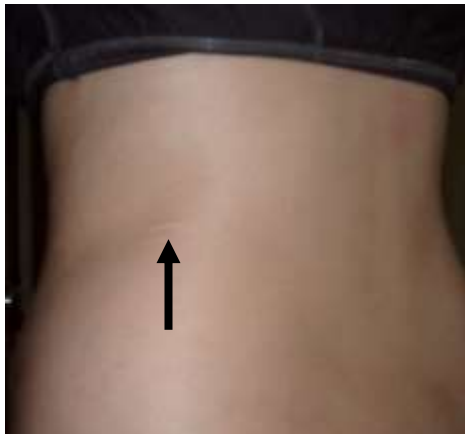В операционных центрах пациенты после окончания операции пребывают от 2 до 3 ч. в послеоперационной палате, затем их переводят в обычную палату. Только в исключительных случаях требуется 24-часовой контроль в отделении интенсивной терапии.

8. Оперативное лечение феохромоцитомы

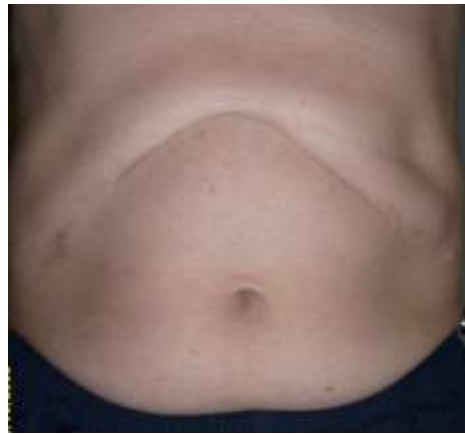Опухоли надпочечников

Оперативная терапия феохромоцитомы в течение последних лет радикально изменилась. Прогрессивным решением было внедрение эндоскопической терапии, т.н. хирургии «замочной скважины» (рис. 16). В связи с локализацией большинства феохромоцитом в одном из надпочечников или непосредственно рядом с надпочечником (extraadrenal retroperitoneal) выполняется доступ в брюшную полость путем лапароскопии, или доступ выполняется сзади (ретроперитональноскопический доступ).

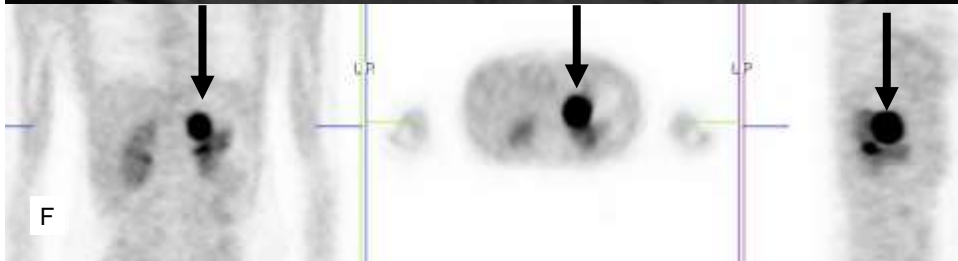
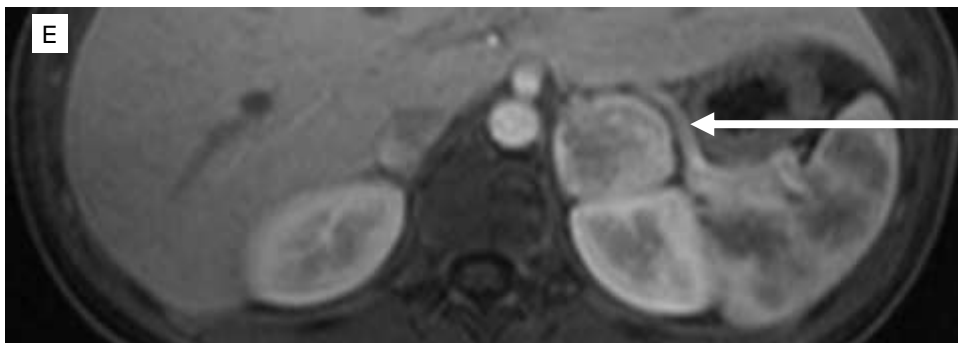




C



D



F

Рисунок 16

Шрамы после открытой (A, D) и эндоскопической (B, C) операций феохромоцитомы

A: Шрам после двукратной операции феохромоцитомы надпочечников. B: Шрамы после двусторонней эндоскопической операции со стороны спины. C: Состояние после эндоскопического удаления феохромоцитомы, расположенной ниже левого надпочечника (та же пациентка, что и на изображении E). D: Состояние спустя год после ранее выполненной открытой операции двусторонней опухоли надпочечников у ее отца. E: МРТ, проекция сверху и 18 Fluor DOPA PET, проекция спереди, сверху и боковая; случай равно как C.

Такая операционная техника требует соответствующей тренировки. Эндоскопическое хирургическое оперирование надпочечников применяется и проводится опытными хирургами. Этот операционный метод всегда проводится под общим наркозом и имеет ряд преимуществ. Послеоперационные шрамы в таких случаях очень малы, следовательно, косметические результаты почти идеальные. Подобные операции, выполняемые опытными хирургами, вызывают минимальные повреждения, соответственно, необходимый период реабилитации проходит легче и быстрее заканчивается. Продолжительность пребывания в больнице в таких случаях составляет всего 3-5 дней. Такие осложнения как кровотечения или инфекции при этом в высшей степени редки. Сверх того, операции длятся сравнительно недолго. Доступ осуществляется в большинстве случаев не более чем 3 короткими разрезами для оптической камеры и операционных инструментов. Если обнаружение опухоли затруднено, возможно эндоскопическое введение ультразвукового прибора. Следует упомянуть, что метод «замочной скважины» может применяться для почти любого положения и размера опухоли, это является дополнительным аргументом против выполнения большого разреза тела. Кроме того, существуют также очень позитивные опыты с применением эндоскопической терапией для феохромоцитом, расположенных вне надпочечников, которые также могут быть удалены с помощью метода «замочной скважины». Усовершенствование методики ведет к тому, что через единственный минимальный разрез могут быть введены все необходимые инструменты, а также удалена опухоль. (рис. 16).

Феохромоцитомы надпочечников должны оперироваться при хорошей анатомо-топографической ориентации. При этом эндоскопическое вмешательство обеспечивает сохранение нормальных участков надпочечников, что лучше, чем при открытой операции, так как нормальные ткани и опухолевые ткани в таком случае существенно легче могут быть различены.

Если феохромоцитомы одновременно обнаружены в обоих надпочечниках, то они удаляются в ходе одной операции, причем стараются сохранить как можно больше нормальной ткани надпочечников. Такое решение проблемы удается для примерно 9 из 10 пациентов с двусторонним заболеванием, что обеспечивает сохранение продуцирования надпочечниками жизненно необходимого кортизона.

При оперативном вмешательстве для обоих надпочечников вследствие двусторонней феохромоцитомы или при оперировании одного надпочечника после оперирования другого следует проверять с помощью АСТН- теста достаточность гормонального

баланса, поддерживаемого с помощью гормонов коры надпочечников (См. часть Последующее лечение).

Повторное вмешательство

Повторное вмешательство предъявляет особые требования к хирургам.

Первое вмешательство может быть либо не связано со второй операцией, либо касаться той же области органа. Первые вмешательства, как например, удаление аппендицита (Appendektomie) или удаление желчного пузыря или кесарево сечение могут привести к появлению спаек в брюшной полости, поэтому может возникнуть необходимость при второй, эндоскопической операции вначале затратить некоторое время на их устранение. Тем не менее, этого можно избежать, если для второго вмешательства использовать совершенно другой путь для доступа, например, сзади. Еще труднее ситуация, если в уже оперированном надпочечнике вновь образовалась феохромоцитомы. В таких случаях эндоскопическое обособление и удаление опухоли требует больших затрат времени.

Однако, в принципе нужно говорить, что такие вмешательства возможны и могут быть успешно проведены опытным хирургом.

Опухоли в детском возрасте

У детей феохромоцитомы и гломусная опухоль встречаются очень редко. Они образуются на тех же местах, как у взрослых и молодых людей. Малые размеры детского тела при оперативном вмешательстве требуют особого умения хирурга. Особое значение в таких случаях придается точному радиологическому изображению и определению местоположения опухоли. Эндоскопическая операционная техника должна обходиться минимальными разрезами. Предварительно следует тщательно проверить возможность эндоскопического удаления опухоли с помощью единственного минимального разреза.

Опухоли в брюшной полости, расположенные вне надпочечников и опухоли в области мочевого пузыря

Большинство опухолей вне надпочечников находятся в непосредственной близости от надпочечников. Иногда не требуется однозначно выяснять перед операцией, исходят ли опухоли из надпочечника или расположены снаружи. Эти опухоли почти всегда находятся в непосредственной близости от крупных кровеносных сосудов, аорты и/или основной вены, полой нижней вены (Vena cava inferior) (рис. 3B, 16 A, 50 C, 50 I). Некоторые опухоли располагаются также между этими кровеносными сосудами. Такие операции требуют особого внимания хирургов. Нередко перед такими операциями следует

обсудить, как именно следует проводить операцию, нужно ли делать лапаротомию или можно выполнить эндоскопическое вмешательство. При этом ключевую роль играют такие вопросы, как размеры опухоли, их количество, а также характер опухоли (злокачественная или доброкачественная). Тем не менее, по опыту сертифицированных центров, специальных убедительных аргументов для проведения открытой операции нет. Также неубедительной является точка зрения, что открытая операция обеспечивает лучший обзор. Таким образом, следует склоняться к проведению эндоскопических операций по удалению внематочниковой феохромоцитомы.

Опухоли мочевого пузыря (рис. 3Е, 17) являются очень редкой локализацией. До сих пор, при удалении таких опухолей применялись открытые операции, причем при операции удалялась часть мочевого пузыря. Таким образом, в мочевом пузыре выполнялся разрез, края которого затем сшивались.

Опыт эндоскопических операций показал, что такие опухоли также могут удаляться эндоскопическим путем, причем далеко не всегда должно происходить раскрытие мочевого пузыря и удаление его части.

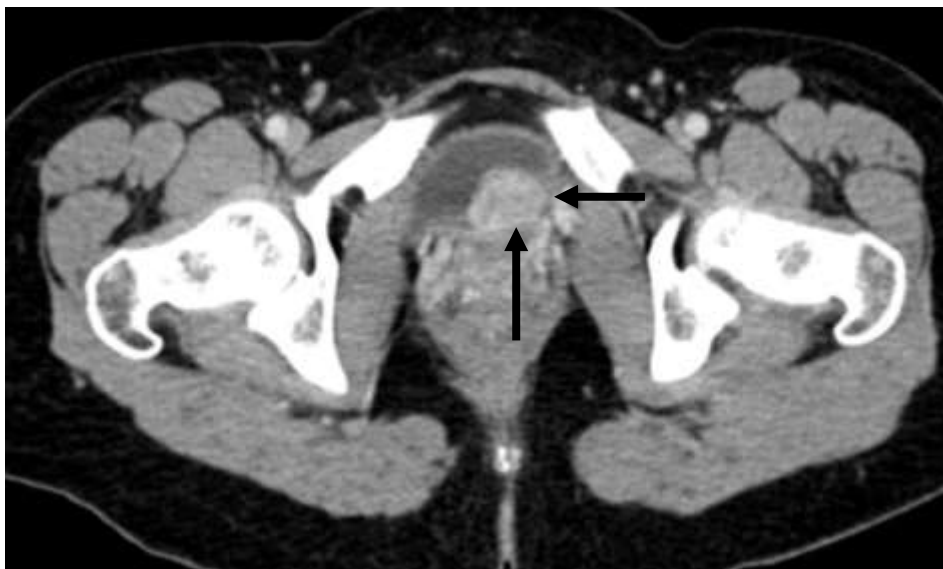

Рисунок 17

Феохромоцитома мочевого пузыря. Изображение получено с помощью КТ (компьютерной томографии) в горизонтальной проекции: вверху на рисунке представлен вид спереди, внизу – вид сзади. Опухоль (показана стрелкой) поднимается куполом сзади в мочевой пузырь.

Опухоли в области грудной клетки

Торакальная феохромоцитома находится либо в задней области грудной клетки в зоне так называемого симпатического ствола или же вблизи от сердца, в так называемом средостении. Примеры опухоли симпатического ствола приведены на рисунках 18, 60 и 62, пример опухоли вблизи сердца – на рисунке 19.

При опухолях симпатического ствола, как правило, возможно их эндоскопическое удаление.

При наркозе раздувается только одно легкое, что является достаточным для снабжения кислородом пациента. Другое легкое падает, в результате чего полость грудной клетки, в которой находится опухоль, доступна для проведения операции. Обеспечивается возможность применения эндоскопических инструментов и удаление опухоли. При больших опухолях симпатического ствола следует обращать внимание на сохранение кровоснабжения спинного мозга.

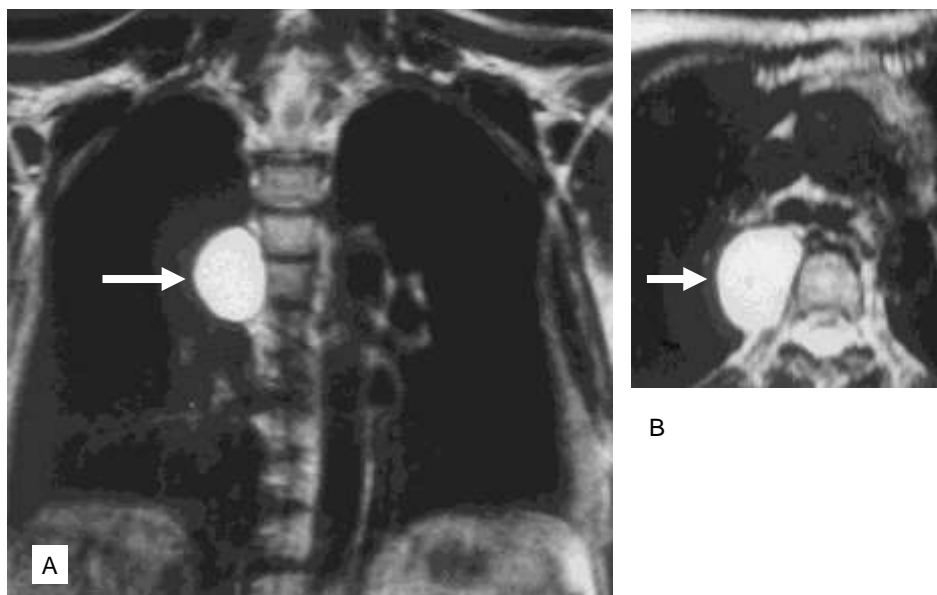


Рисунок 18

Феохромоцитома (показана стрелкой) в грудной полости. Изображение во фронтальной (слева) и горизонтальной (справа) проекциях. Опухоль находится в задней области грудной клетки, справа рядом с позвоночником в области симпатического ствола.

Опухоли в области средостения должны удаляться с помощью кардиохирурга или торакального хирурга. При малых опухолях в большинстве случаев это возможно без осложнений, при больших опухолях (пример на рис. 20) возможно нарушение нескольких нервов, таким образом, вмешательство должно быть рассмотрено с учетом всех точек зрения.

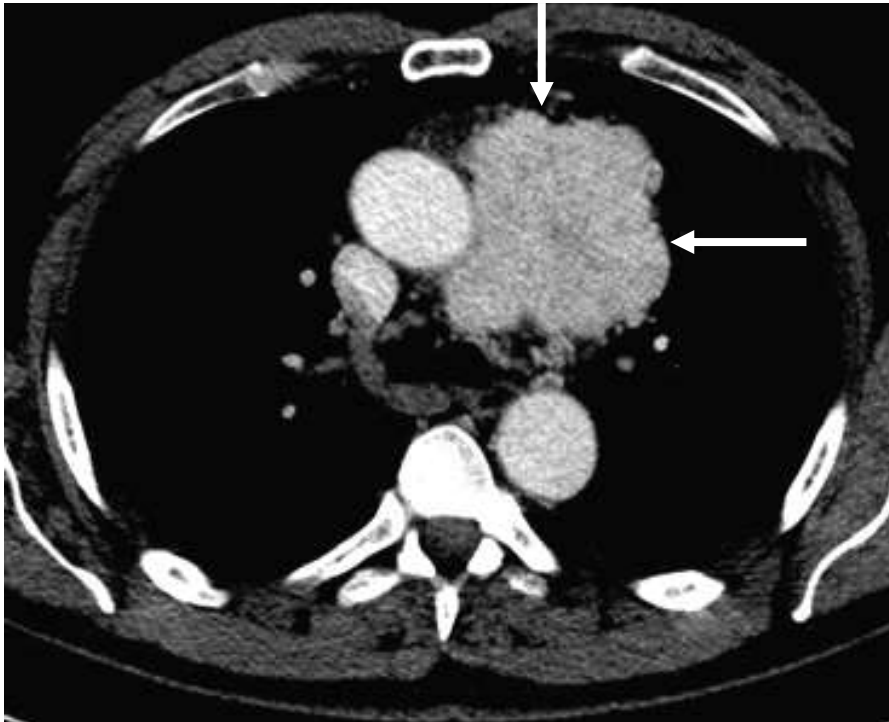


Рисунок 19

Феохромоцитома (показана стрелкой) в грудной полости. Изображение в горизонтальной проекции. Опухоль находится в передней области грудной клетки в непосредственной близости от крупных сосудов и нервов.

Лечение «молчащих» феохромоцитом

«Молчащие» феохромоцитомы – это опухоли, которые по признакам проекционных исследований соответствуют феохромоцитоме, однако какие-либо симптомы заболевания (признаки) отсутствуют. Такие феохромоцитомы встречаются довольно часто. Они обнаруживаются у людей, которые идентифицируются как носители мутации генов RET, VHL, SDHB и SDHD. Выявление таких опухолей происходит либо при клиническом исследовании пациента, осуществляемого в рамках семейного обследования, либо при первичном или повторном обследованиях пациента, в случае, если уже была осуществлена операция феохромоцитомы, либо у пациентов, которые перенесли операцию по поводу другой опухоли, например, медуллярной карциномы щитовидных желез, или у пациентов, которые являются носителями мутации, например, гена RET. На сегодняшний день эксперты не выработали общего мнения, следует ли удалять такие

опухоли или нет. В каждом случае следует осуществлять мониторинг кровяного давления на протяжении нескольких дней. Также рекомендуется, как минимум, исследование 24-часового профиля кровяного давления. При принятии решения должны учитываться все аспекты. Здесь приводятся некоторые возможные стечения обстоятельств.

1. У молодых женщин детородного возраста следует рассматривать возможность удаления опухоли, так как в случае беременности и увеличения матки при возникновении давления и шевеления плода возможно травмирование опухоли, и, вследствие этого, возможно возникновение симптомов, а также состояний, подобных кризисным. Эта рекомендация должна учитываться, по меньшей мере, для всех опухолей в брюшной полости, т.е. для более чем 95% опухолей.

2. Наличие мутации должно учитываться при принятии решения относительно оперативного удаления или выжидания. При мутациях гена RET и SDHD злокачественные образования являются крайне редкими. Это - аргумент против операции. При мутациях гена VHL известны отдельные случаи злокачественных образований. Однако, это может быть недостаточным, для принятия решения об операции. При мутации гена SDHB – у примерно одной трети пациентов возможны злокачественные образования. В таком случае это является аргументом для удаления опухоли.

3. Уровни катехоламинов или метанефрина могут быть нормальными или повышенными. Из этого следует, что гормоны из опухоли забрасываются в кровеносный пути. Не стоит говорить о необходимости операции при однозначно повышенных уровнях гормона, хотя, возможно, большинство специалистов могут высказаться за операцию.

9. Оперативное лечение гломусной опухоли

Гломусные опухоли шеи и основания черепа, а также параганглиома головы и шеи (англ.: Head and Neck) представляют со многих точек зрения отдельную описанную группу. Они обращают на себя внимание отвечая всем установленным общим признакам: пространственное образование, нарушения давления и проникновение в соседние структуры, а также такими симптомами как высокое кровяное давление или приступы потоотделения. Они сопряжены с парасимпатической автономной нервной системой и на срезе препарата имеют менее сильную окраску («не-хромафинную»). Однако, они не всегда рассматриваются как отдельная группа параганглионарных опухолей автономной нервной системы, их лечение выполняется согласно всем правилам оториноларингологической хирургии, а также нейрохирургии.

Чаще всего встречаются опухоли *Glomus caroticum* (рис. 7, 12, 20). Они находятся в непосредственной близости от крупных артерий *Arteria carotis communis* и отходящих от нее *Arteria carotis externa* и *Arteria carotis interna*.

Рядом расположены *Nervus vagus* и крупные кровоснабжающие вены шеи и головы. Как все параганглионарные опухоли (феохромоцитомы и гломусная опухоль) они имеют развитое кровоснабжение благодаря многочисленным маленьким кровеносным сосудам. Для опухолей *Glomus caroticum* используется специальная классификация, согласно определений хирурга – отоларинголога (HNO) Шамблина различают 3 класса (рис. 20). По Шамблину опухоли I класса (рис. 20А) находятся рядом с крупными кровеносными сосудами, в непосредственной близости от *Arteria carotis interna* и *externa*, опухоли класса II (рис. 20В) начинают охватывать артерии, опухоли класса III (рис. 20С) проходят сквозь эти кровеносные сосуды.

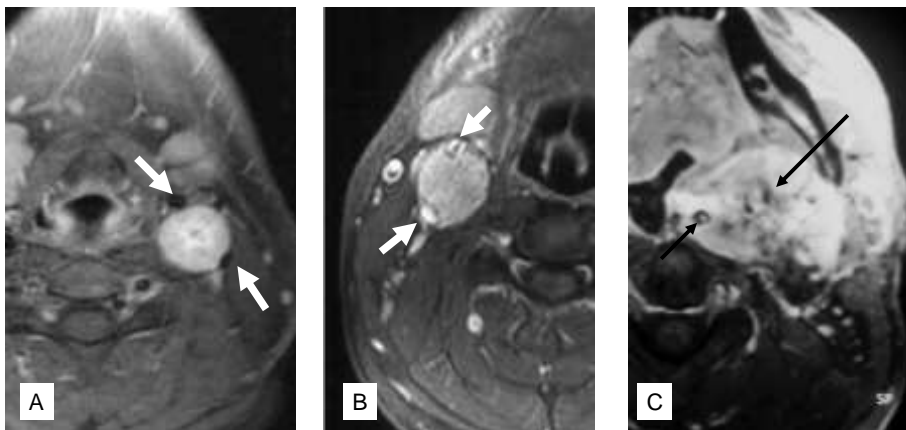


Рисунок 20

Примеры опухолей *Glomus caroticum* согласно классификации Shamblin

А Левосторонняя опухоль I класса по Shamblin

В Правосторонняя опухоль II класса по Shamblin

С Левосторонняя опухоль III класса по Shamblin

Стрелки указывают на крупные сосуды, *Arteria carotis interna* и *Arteria carotis externa*. На рисунке А эти сосуды находятся вне опухоли, на В они касаются и оплетают опухоль по краям, на рисунке С они проходят через опухоль.

Из-за тесного соседства с важными кровеносными сосудами и артериями, а также обильного кровоснабжения можно сделать вывод, что операции опухолей *Glomus caroticum* представляют особенную проблему. В таких случаях операционные вмешательства нередко оказываются технически крайне трудно реализуемыми и операции длятся по несколько часов. С одной стороны, во время такой операции следует обезопасить соседние кровеносные артерии и не повредить нервы, с другой стороны, необходимо тщательно отделить и перекрыть сосудистые связи опухоли. Существует возможность появления осложнений - повреждения черепно-мозговых нервов, в частности, *Nervus vagus*. Иногда возможно повреждение *Nervus vagus* с последующими нарушениями глотки или возникновением хрипоты.

Значительно реже встречаются глочные опухоли и опухоли *Glomus tympanicum* (рис. 21). Эти обе структуры являются настолько сходными, что нередко говорят также об опухолях *Glomus jugulo-tympanicum*. Они распределяются по классификации ЛОР-хирурга Фиша по стадиям от А до D. Иногда невозможно различить от какого гломуса происходит опухоль; тогда говорят об опухолях *jugulo-tympanicum*. Примеры гломусной глоточной опухоли и опухоли *Glomus tympanicum* в стадиях от А до D приведены на рис. 21 А-D.

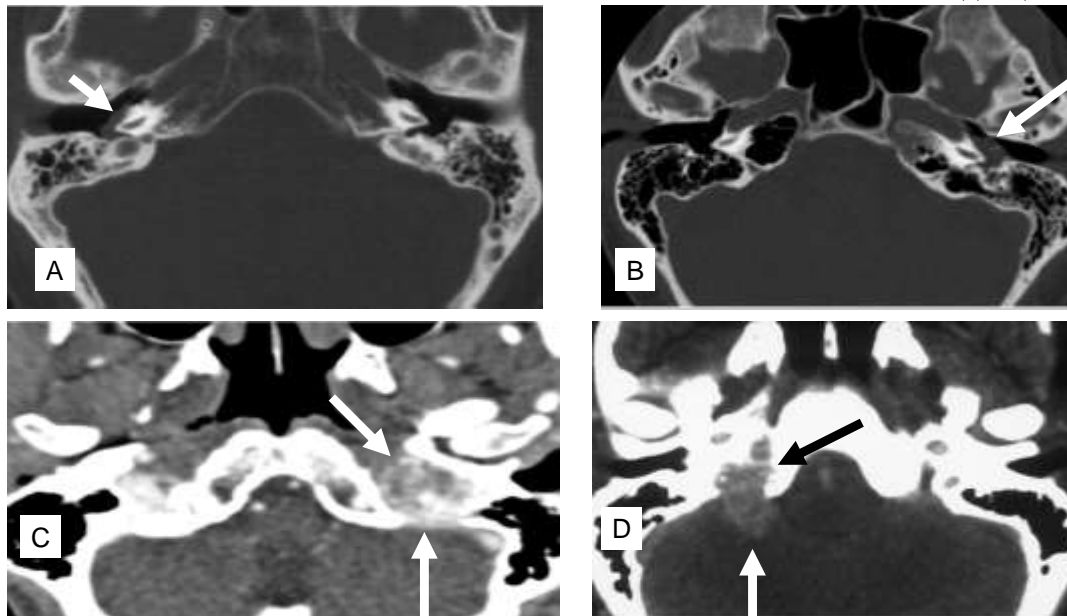


Рисунок 21

Гломусная опухоль основания черепа в области пирамиды височной кости.

Распределение стадий по Фишу (стадии от А до D). Опухоли стадий А и В произрастают от Glomus tympanicum, опухоли стадий С и D происходят из глоточного гломуса.

А По Фишу стадия А. Опухоль правого среднего уха (Glomus tympanicum), КТ горизонтальное сечение на уровне среднего уха

В По Фишу стадия В. Опухоль левого среднего уха (Glomus tympanicum), КТ горизонтальное сечение на уровне среднего уха

С По Фишу стадия С. Опухоль глоточного гломуса слева, КТ горизонтальный разрез на уровне среднего уха

Д По Фишу стадия D. Опухоль глоточного гломуса справа, КТ горизонтальное сечение на уровне среднего уха

Такое распределение способствует лучшей операционной подготовке и лучшей сопоставимости послеоперационных результатов. Пациенты с такими опухолями нередко жалуются на шумы в ухе или глуховатость уха с затронутой стороны. Также в таких случаях опухоли находятся непосредственно по соседству от важных артерий, кровоснабжающих вен и нервов. В этой связи следует упомянуть также наряду с Nervus vagus также лицевой нерв. Это также требует от хирургов особых внимания и умения. В таких ситуациях возможно появление жалоб, частично вызываемых как опухолью, так и отчасти врачебным вмешательством.

В настоящее время возрастает роль молекулярно-генетических инноваций в терапии гломусных опухолей. Наряду с лучшим пониманием причин возникновения гломусных опухолей получена информация о том, что люди с мутациями генов SDHB, SDHC и SDHD имеют больший риск возникновения гломусных опухолей. Существует ряд соответствующих клинических радиологических исследований для определения этих

Феохромоцитомы. Информационное сообщение профессора Нойманна

Редакция от 02.09.2011

опухолей на стадиях, когда симптомы отсутствуют. В каждом отдельном случае следует принимать отдельное решение относительно раннего удаления опухолей или, при известном, в большинстве случаев, очень медленном, росте опухоли, решение относительно выжидания. Дополнительная информация по этому поводу находится в частях Молекулярно-генетическая диагностика и Синдром параганглиомы.

Из-за высокой опасности осложнений, обусловленных операцией гломусной опухоли, в частности, если речь идет об опухолях гломуса глоточного или вагусного, или если велики размеры опухолей, следует проводить предварительную оценку с учетом альтернативных методов лечения, например, терапия с применением гамма-ножа или классическое облучение.

10. Гистологические исследования (микроскопия, гистология)

Феохромоцитома и гломусная опухоль состоят из главных клеток и стромальных клеток, которые срастаются в так называемое объемное клеточное образование. Главные клетки имеют разнообразную форму. Секреторные зернышки содержат обильное количество катехоламинов. Клеточные ядра служат для синтеза катехоламинов и их хранения. Обнаружение хромогранина указывает на то, что речь идет об эндокринно-активных опухолях. Опорные клетки или клетки поддерживающей структуры имеют веретенообразную форму и маленькие ядра. Типичным признаком опухолей является разветвленное кровоснабжение посредством многочисленных капилляров и, частично, крупных кровеносных сосудов. Поверхность феохромоцитом нередко бывает испещрена темными пятнами, вызванными кровоизлияниями некрозами и участками рубцевания, которые придают опухоли своеобразный вид. В большинстве случаев феохромоцитомы представляют собой плотные или кистозные образования округлой формы, хорошо снабжаемые кровью (рис. 22). Гистологически очень трудно доказать злокачественный характер гипертензивных опухолей, так как и при доброкачественных формах в хромаффинных клетках наблюдаются полиморфизм, атипичность, гиперхромия, наличие множественных митозов и даже прорастание в кровеносные сосуды. Однозначная злокачественность опухоли подтверждается при наличии множественных метастазов. Феохромобластомы дают метастазы в печень, легкие, кости и лимфатические сосуды, в те участки тела, где эмбрионально нет хромаффинной ткани. Продвижение опухоли в окружающую жировую ткань (рис. 24) не является доказательством злокачественности. Небезопасными признаками злокачественности является повышенный уровень деления клеток, очень неправильная форма клеток (рис. 23) и прорастание в кровеносные сосуды (рис. 25).

Гистологическая оценка дается патологами согласно установленных пунктов системы оценивания. Чаще всего применяется система баллов по Томпсону (Таблица 2). Количество пунктов (подсчет баллов) обеспечивает предсказание возможного злокачественного протекания опухолевого заболевания. Однако, такая оценка еще не получила общего признания. Некритический подход к оценкам, полученным согласно гистологического подсчета баллов может привести к значительной, в большинстве случаев неоправданной, неопределенности для пациентов. В настоящее время благодаря методике оценки возможно получение подтверждения при выполнении диагностики.

Следующим важным исследованием гистологических препаратов является оценка края разреза оперируемой опухоли с целью установления возможности удаления опухоли полностью. Здесь также возможно возникновение разногласий, в частности, если хирург считает, что опухоль может быть удалена полностью, а патолог придерживается другого мнения. В сомнительном случае преимущество находится на стороне хирурга.

Признак	Балл
Диффузное увеличение / крупные клеточные структуры	2
Атипичные митозы	2
Некрозы	2
Внеадпочечниковая инвазия	2
Высокая клеточная плотность	2
Сосудистая инвазия	1
Монотонная клеточная картина	2
Капсулярная инвазия	1
Веретенообразные клетки	2
Сильный ядерный плеоморфизм	1
Более чем 3 митоза в поле зрения при сильном увеличении	2

Таблица 2

Гисто-морфологическая система оценивания для различия доброкачественных и злокачественных феохромоцитом (PASS=Pheochromocytoma of the Adrenal gland Scaled Score)

PASS < 3 баллов дает в итоге указание на доброкачественный характер, PASS > 4 дает в итоге указание на злокачественный характер опухоли. (Источник: Thompson Am J Surg Pathol 2002;26: 551-566)

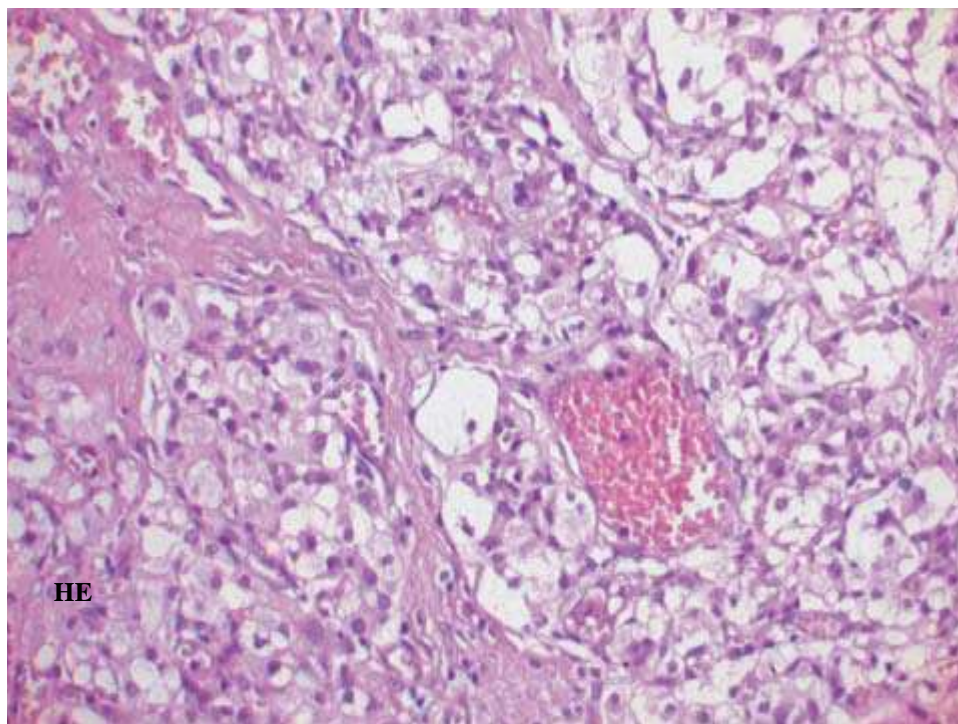


Рисунок 22

Феохромоцитома. Видны шарообразные формации опухоли, между ними кровеносный сосуд с плотно упакованными красными кровяными тельцами.

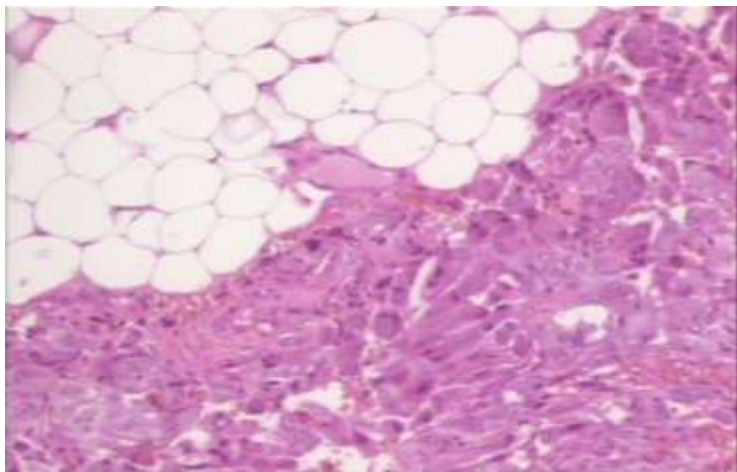


Рисунок 23

Феохромоцитома. Инфильтрация (проникновение) в окружающую жировую ткань (вненадпочечниковая инвазия). Видна также опухоль (правая нижняя половина рисунка) восходящая в жировую ткань (левая верхняя половина рисунка).

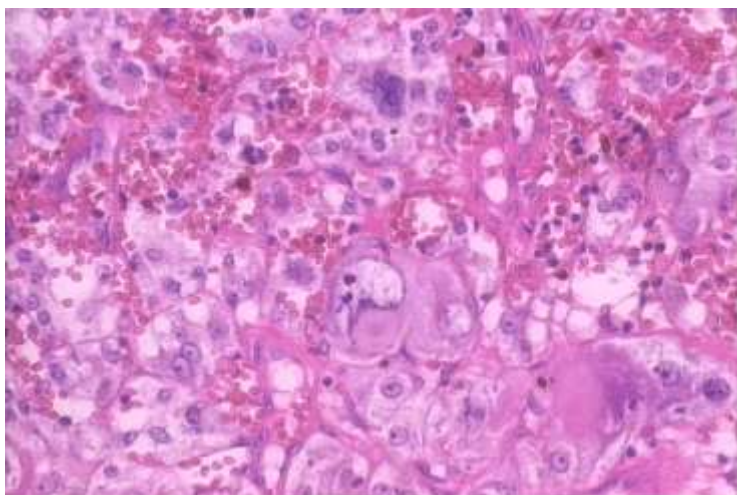


Рисунок 24

Феохромоцитома. Полиморфизм клеточных ядер. Видно, что у клеток опухоли есть ядра, имеющие разные размеры.

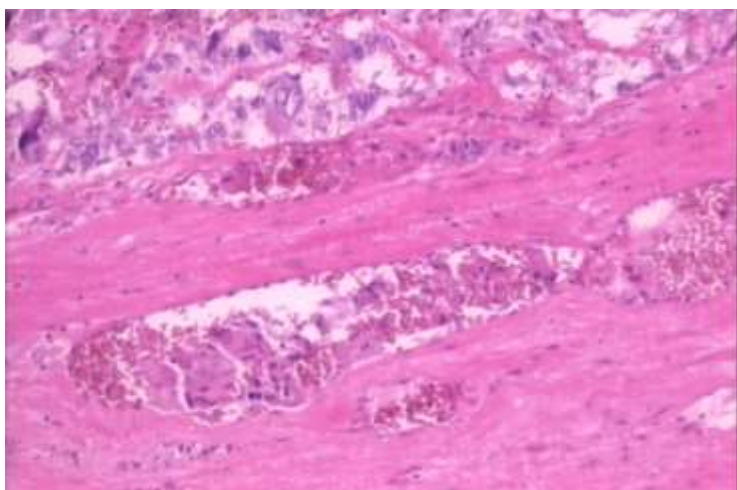


Рисунок 25

Феохромоцитома. Инвазия опухоли в кровеносный сосуд. Видно опухолевую ткань (наверху слева на изображении) и островки опухоли вместе с красными кровяными тельцами в рядом находящихся кровеносных сосудах.

Иммунная гистология

При иммунной гистологии для окрашивания определенных наличествующих в данной ткани субстанций применяются соответствующие антитела. Для изображения параганглионарных опухолей часто используется хромогранин, с помощью которого можно четко отграничивать опухоль по сравнению с окружающей тканью.

В течение последних лет иммуно-гистологические изображения применяются для определения возможных существующих мутаций. Таким образом, можно определить мутации генов SDHB, SDHC и SDHD окрашиванием Anti-SDHB (рис. 26), мутации SDHA окрашиванием Anti-SDHA, мутации TMEM127 окрашиванием Anti-TMEM127 и мутации MAH окрашиванием анти- MAH.

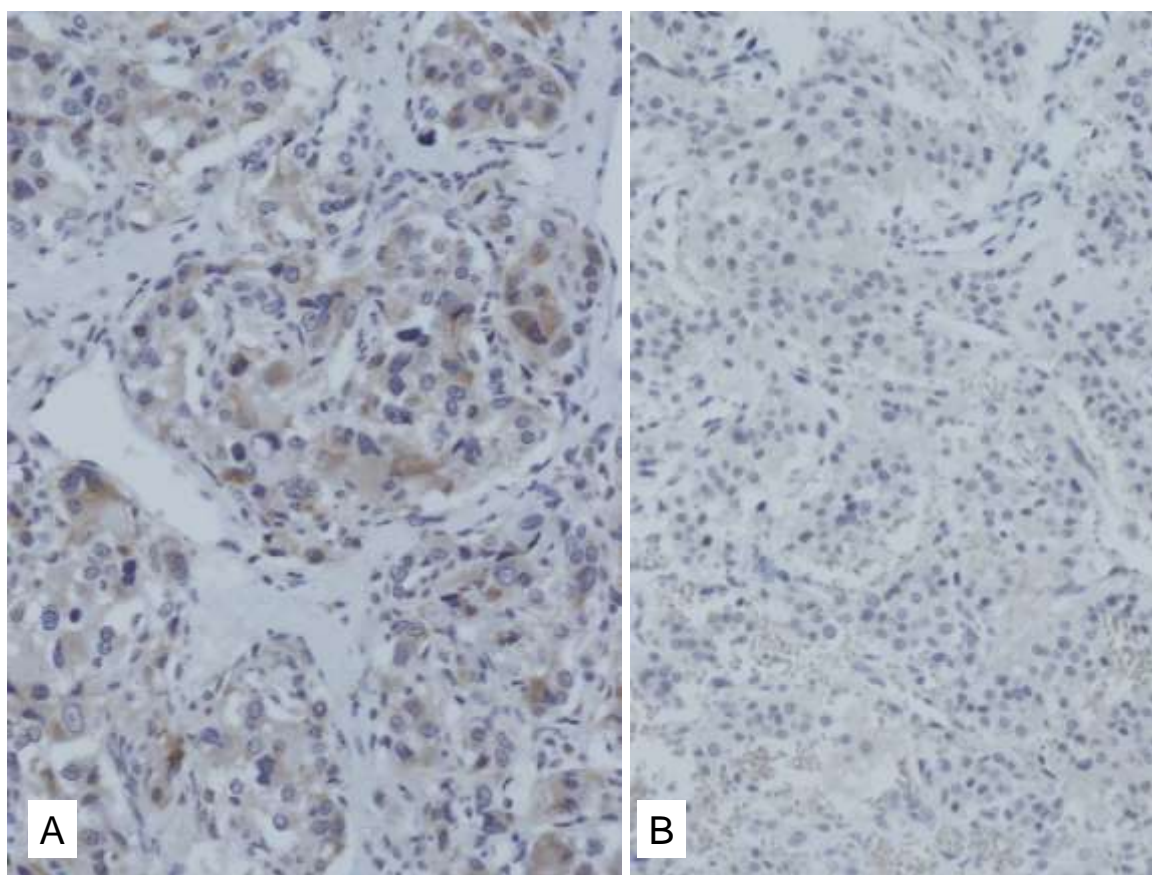


Рисунок 26

Иммуно-гистологическое изображение феохромоцитомы с Anti-SDHB.

Позитивная окраска (A) показывает, что антитело распознало белок (типичный для SDHB, SDHC и SDHD) и таким образом патологии не обнаружено. На изображении (B) показано, что существует вероятность мутации. В этом случае представлена мутация гена SDHB.

11. Последующее лечение

Целью последующего лечения феохромоцитомы и гломусной опухоли являются:

1. Документирование успеха операции
2. Контроль риска возможного возникновения следующих опухолей с помощью молекулярно-генетического исследования так называемых генов восприимчивости (RET, VHL, SDHA, SDHB, SDHC, SDHD, SDHAF2, TMEM127, MAX).
3. Обсуждение с пациентом результатов гистологического исследования. В случае редко встречающихся злокачественных феохромоцитом и гломусных опухолей следует принять решение по поводу применения радиологической терапии или химиотерапии.

Как правило, хирург предоставляет пациенту полную информацию касательно удаления опухоли. Зачастую не требуется какого-либо последующего лечения, прекращается прием преоперативно назначенного лекарства и пациент считается вылеченным, что и случается в большинстве случаев. Пациенты в такой ситуации с учетом факта наличия редко встречающейся опухоли, могут быть условно удовлетворены, рационально обусловленным является медицинское наблюдение. Как правило, наблюдение осуществляется эндокринологом или лечащим врачом, в случае гломусной опухоли – ЛОР врачом.

Следует регулярно контролировать кровяное давление. Ожидается, что давление должно нормализоваться без принятия лекарств.

В случае запланированного полного удаления опухоли также следует ожидать нормализацию повышенного уровня гормонов (нормализация катехоламинов и/или метанефрина). Поэтому следует повторять аналитическое определение гормональных показателей, т.е. определение катехоламинов и/или метанефрина и фиксировать в документальной форме их снижение до нормальных показателей.

Если кровяное давление нормализовалось и уровень гормонов снизился до нормального, как правило, не возникает необходимости подтверждения результативности операции с помощью проекционных методов.

Особый случай представляет операция феохромоцитомы обоих надпочечников или операция односторонней опухоли надпочечников при предшествовавшем удалении симметричной опухоли надпочечников (рис. 27). В этом случае необходимо, также при хорошем самочувствии пациента, документировать достаточное снабжение гормонами коры надпочечников с помощью теста АСТН. Если двухсторонняя потеря мозговой коры

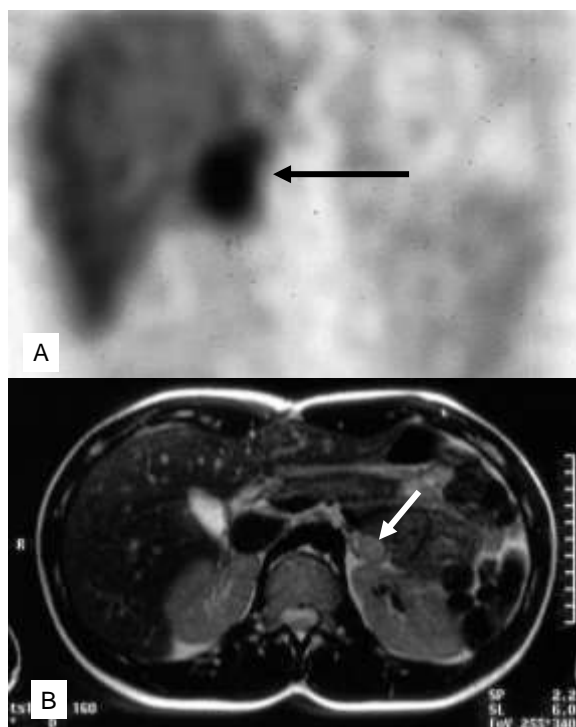


Рисунок 27

17-летний мальчик с VHL мутацией. Состояние после полного удаления правого надпочечника в 12 лет. В 17 лет эндоскопическое удаление феохромоцитомы левого надпочечника (внизу) при сохранении достаточного количества ткани коры надпочечников. Результат АСТН-теста выявил нормальное повышение кортизола после приема АСТН.

надпочечников этого не происходит. Посредством т.н. теста АСТН проверяется, функционирует ли кора надпочечника(-ов). После приема гормона АСТН (адренокортикотропный гормон) проверяют повышение уровня кортизола через 30 и 60 минут. Тест проводится амбулаторно (рис. 28).

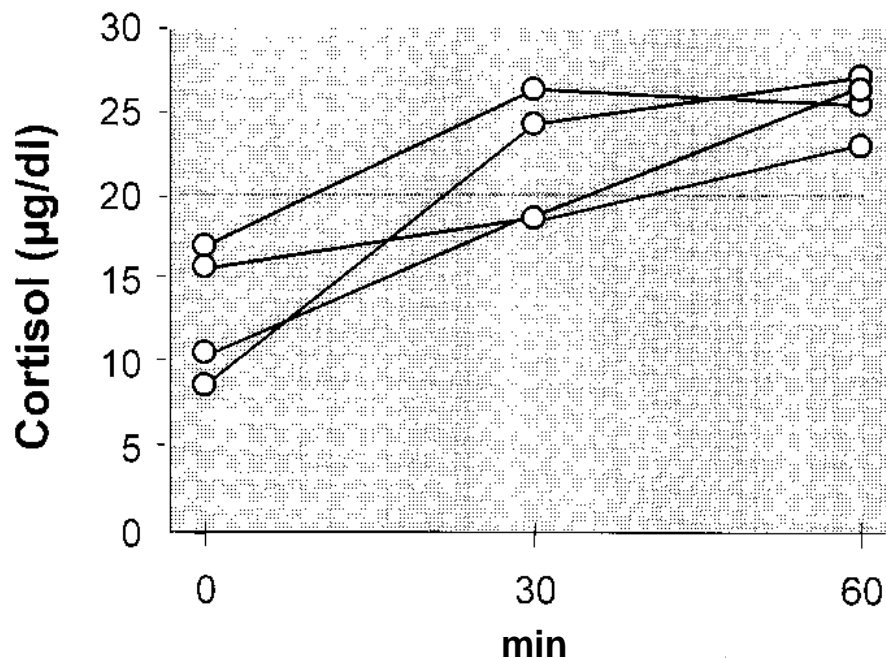


Рисунок 28

По вертикали: Кортизол мкг/дл

По горизонтали: Время в минутах

Уровень кортизола для 4-х пациентов после эндоскопического органно-поддерживающего удаления двусторонних феохромоцитом: Измерение до и после приема АСТН. Ожидается подъем кортизола свыше 20 мкг/ децилитр. Можно видеть отчетливое повышение после приема АСТН, что подтверждает, что после операции оставлено достаточно хорошо функционирующей ткани коры надпочечников. Источник: Нойманн et al. JCEM 1999

Если мутация была установлена в одном из т.н. генов восприимчивости, необходимы специальные, пожизненные наблюдения и проведение исследований. В соответствии с заболеванием разрабатывается программа наблюдения.

12. Злокачественные феохромоцитомы и гломусные опухоли

Лечение злокачественных феохромоцитом и гломусных опухолей осуществляется теми же методами. Феохромоцитомы редко имеют злокачественный характер. Злокачественные феохромоцитомы обнаруживаются только у около 5% пациентов. Также редко встречаются злокачественные гломусные опухоли. Диагноз должен быть основательно подтвержденным. Наличие злокачественной феохромоцитомы подтверждают многочисленные удаленные метастазы. Характер метастазов определяют путем гистологического исследования. Диагностику метастазов выполняют в большинстве случаев только клинически с помощью КТ или МРТ при одновременном подтверждении повышенного уровня катехоламинов. Более высокую надежность определения, чем путем КТ и МРТ, дает опухолевая диагностика с помощью [^{123}I] MIBG Сцинтиграфии или [^{18}F] DOPA, [^{68}Ga] DOTATOC, [^{68}Ga] DOTATATE PET/КТ, соматостатин-рецепторная сцинтиграфия или [^{18}F] FDG PET/КТ. Типичные локализации метастазов в легких, печени или костной ткани (рис. 29)

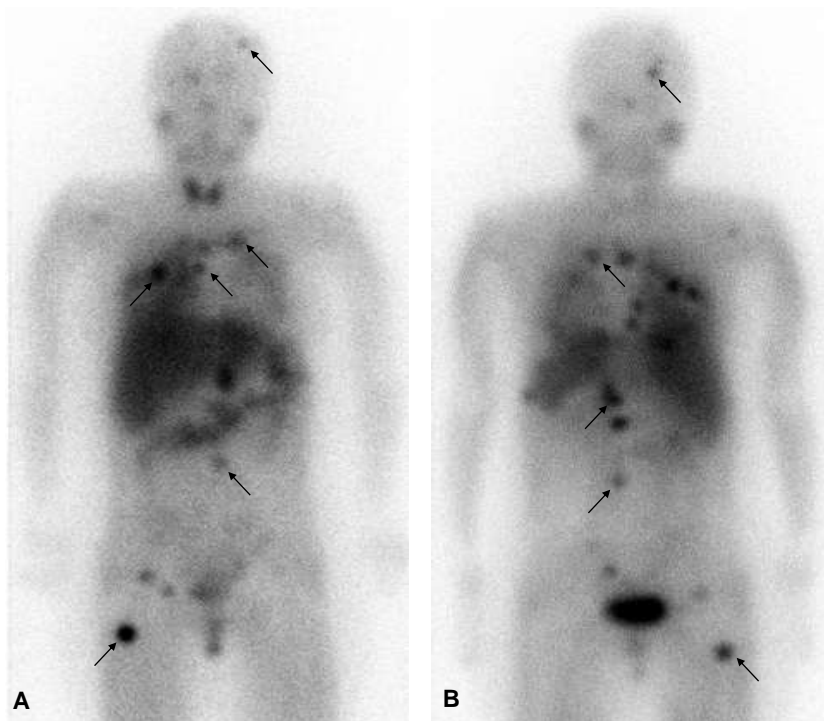


Рисунок 29

[^{123}I] MIBG Сцинтиграфия 16-летнего пациента со злокачественной феохромоцитомой. Стрелками показаны метастазы костных тканей.

А – проекция спереди, В - проекция сзади. Исследование обосновывает терапию с высокой дозой [^{131}I] MIBG.

К ошибочной оценке злокачественных феохромоцитом или злокачественных гломусных опухолей может привести во-первых, наличие нескольких, расположенных вне надпочечников, феохромоцитом, к примеру, в брюшной полости, где нелегко отличить их

от метастазов лимфатических узлов, и во-вторых, ошибочная интерпретация очагов накопления контрастного вещества, которые истолковываются как метастазы, являясь однако многочисленными опухолями (рис. 30).

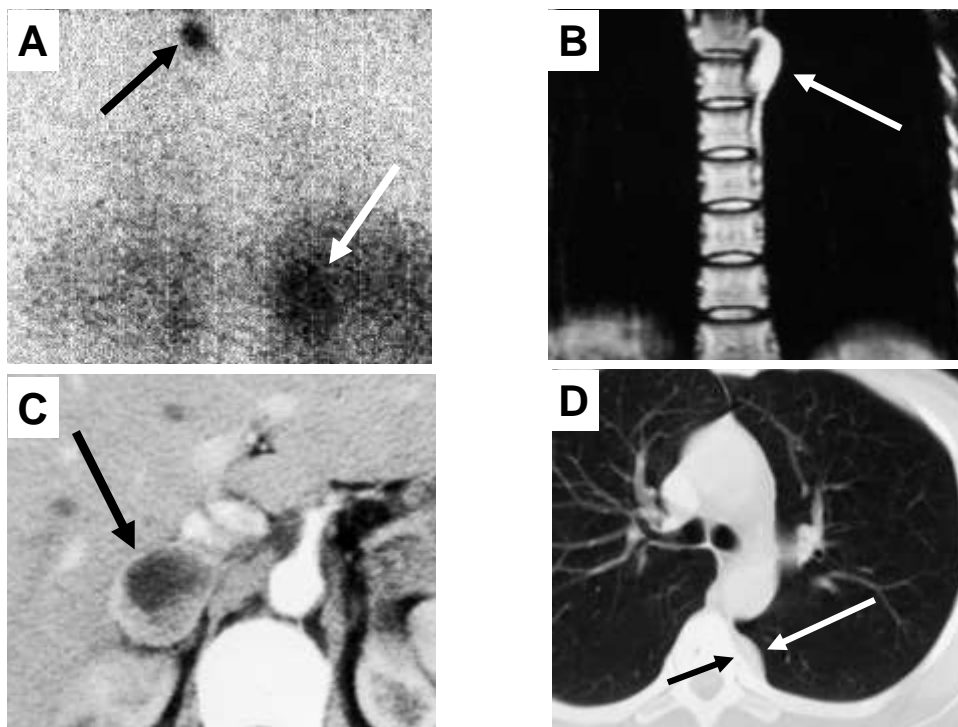


Рисунок 30

Ошибочный диагноз злокачественной феохромоцитомы

[¹²³I] MIBG Сцинтиграфия с видом сзади (A) показывает расположенную в надпочечнике феохромоцитому (белая стрелка), которая отображена на изображении C на КТ, вид сверху. Дополнительно можно видеть очаг накопления слева рядом со средней линией, далее отчетливо вверх в области грудной клетки (черная стрелка), который истолковывается как метастаз. Этот очаг накопления показан на изображениях B и D на МРТ в проекции спереди (B) и сверху (D) и соответствует вненадпочечниковой феохромоцитоме в типично расположенном здесь параганглии. 33-летняя пациентка имеет SDHD мутацию. SDHD мутации часто встречаются у пациентов с несколькими опухолями.

Если у пациента присутствуют метастазы, то существуют показания для терапии. В случае метастазов лимфатических узлов, которые полностью удалены или гистологических опухолевых изменений, злокачественность которых оценена по системе баллов, показания для повторной терапии отсутствуют, кроме случаев постоянного наблюдения.

Оперативное вмешательство является важнейшей формой лечения. Необходимо максимально возможное хирургическое удаление метастазов. Другие формы лечения имеют спорную эффективность.

Лечение с применением радиологической медицины

При диагностическом подтверждении присутствия метастазов с помощью MIBG применяется терапия $[^{131}\text{I}]$ MIBG, т.е. ядерное медицинское облучение с применением радиоактивного йода-131, сопряженного с MIBG. Стандартная терапия $[^{131}\text{I}]$ MIBG успешно применяется с дозировкой 3,7-11,2 Гбк (GBq) на курс терапии. Обычно для достижения результата необходимо несколько курсов терапии. Лечение может повторяться с периодичностью около 2 месяцев. Рабочая группа П.А. Фитцджеральда (P.A. Fitzgerald) в Сан-Франциско применяет для лечения значительно более высокие дозы до 29,6 Гбк(GBq). Побочным эффектом такого лечения является сильное снижение уровня лейкоцитов (белых клеток крови) и тромбоцитов (нейтропения и тромбоцитопения), вследствие чего перед терапией MIBG в таких высоких дозировках рекомендуется прием препаратов стволовых клеток.

Варианты терапии $[^{177}\text{Lu}]$ DOTATATE или $[^{90}\text{Y}]$ DOTATOC или $[^{90}\text{Y}]$ DOTATATE применяются опционально при злокачественных феохромоцитомах или гломусных опухолях с метастазами, получившими подтверждение путем $[^{68}\text{Ga}]$ DOTATATE или $[^{68}\text{Ga}]$ PET/КТ DOTATOC или Соматостатин-рецепторной сцинтиграфии (Octreoscan). В состав терапии входит прием от 1,5 Гбк (GBq) / кв.м поверхности тела $[^{90}\text{Y}]$ DOTATOC или $[^{90}\text{Y}]$ DOTATATE или одна установленная доза 7,4 Гбк (GBq) $[^{177}\text{Lu}]$ DOTATATE. Допустимы 4 курса терапии с интервалом примерно 2 месяца. Так как применение $[^{90}\text{Y}]$ DOTATOC или $[^{90}\text{Y}]$ DOTATATE может приводить к повреждению почечных функций, следует обеспечивать соответствующие меры предосторожности.

До сих пор представляется сложным оценить шансы на успех для этой терапии. В таких случаях успехом уже считается отсутствие прогрессирования заболевания.

Химиотерапия

Химиотерапия злокачественной феохромоцитомы или гломусной опухоли осуществляется либо в комбинации с лучевой терапией, либо если лучевая терапия оказывается безуспешной. Т.н. стандартная химиотерапия представляет собой протокол Авербуха (Averbuch) с применением субстанций циклофосфамид, винкристин и дакарбацин (CVD - Cyclophosphamid, Vincristin и Dacarbacin). В зависимости от реагирования и совместимости используется 3-6 курсов 2-х дневного лечения с интервалом от одного месяца. CVD- терапия имеет наибольший опыт применения. Успешность процедуры определяется путем измерения уровня секреции катехоламинов в плазме крови или в анализе мочи, а также уменьшением размеров опухоли. Полная ремиссия наступает у примерно 20% пациентов, частичная ремиссия – у примерно 45%.

В случае отсутствия результативности CVD-терапии, применяют другие субстанции, такие как Виндезин/DTIC, AraC, CTD плюс Антрациклин, комбинации Вепезид (Vepesid), Кабоплатин (Caboplatin), Винкристин (Vincristin), Циклофосфамид (Cyclophosphamid), Адриамицин (Adriamycin) или Темозоломид (Temozolomid) плюс Талидомид (Thalidomid). До сих пор самые новые терапевтические методы носят так называемый экспериментальный характер. К таким относится прием HSP-90 или hTERT-ингибиторов, Ломустин (Lomustin), Капецитабин (Capecitabin), Талидомид (Thalidomid), Леналидомид (Lenalidomid) или Зунитиниб (Sunitinib), Зорафениб (Sorafenib), Темзиролимус (Temozolomid), Бевацизумаб (Bevacizumab) и их комбинации. Среди этих препаратов лидирует Зунитиниб (Sunitinib).

Консервирование физиологически гомологичных (аутологичных) стволовых клеток

Перед запланированной химиотерапией, а также MIBG-терапией рекомендуется сепарация стволовых клеток из крови, в особенности, если запланирована MIBG- терапия высокой дозировки. Это обеспечивает консервирование физиологически гомологичных (аутологичных) стволовых клеток в случае недостатка иммунокомпетентных клеток (аплазия, Aplasie) после химиотерапии или MIBG - терапии. В частности, это имеет значение (приносит облегчение) при проникновении опухолевых клеток в костный мозг. Следует отметить вероятность трудностей формирования в такой ситуации консерванта стволовых клеток.

Накопление стволовых клеток происходит, как правило, после предыдущей стимуляции с GCSF (Neupogen или Granocyte). Речь идет об инъекциях, вводимых подкожно (subcutan), ежедневно, в течение нескольких дней. Сегодня мобилизация циклофосфамидом (Cyclophosphamid) проводится только лишь в исключительных случаях.

13. Молекулярная диагностика

Феохромоцитомы и гломусная опухоль как наследственные заболевания

С целью выявления наследственных заболеваний применяется молекулярная или молекулярно-генетическая диагностика. Такая диагностика используется в качестве профилактических медицинских мероприятий при наблюдении наследственных заболеваний феохромоцитомы и гломусной опухоли.

Для определяемых посредством молекулярной диагностики определенных носителей мутации существует риск возникновения определенной картины болезни в зависимости от измененного гена относительно возраста, связанной с появлением опухолей, локализацией опухолей, повторяющимися опухолями, а также характером опухоли (злокачественность и доброкачественность) как в пределах автономной нервной системы, т.е. т.н. параганглионарные опухоли, так и вне этой системы, например, для опухолей щитовидной железы, кожи, глаз, центральной нервной системы, почек и поджелудочной железы.

К заболеваниям, которые образуют группу наследственных заболеваний феохромоцитомы и гломусной опухоли, относятся множественная эндокринная неоплазия 2 типа, синдром Гиппеля - Линдау, неврофиброматоз 1 типа или болезнь Реклингхаузена и синдром параганглиомы от 1 типа до 4 типа. Эти заболевания и их основные признаки приводятся в таблице 3. Более детальное описание находится в частях с 14 по 17.

Таблица 3

Наследственные заболевания: феохромоцитома и гломусная опухоль

	MEN 2	VHL	NF 1	PGL1	PGL3	PGL4
Средний возраст при диагностике	< 30 лет	30 лет	42 года	32 года	41 год	31 год
Единичная/множественные опухоли	33%/ 67%	42%/58%	83%/17%	26 / 74%	89%/11%	72%/28%
Локализация в надпочечниках; вне надпочечников в нижней части брюшного пространства	Почти всегда в надпочечниках	88%/12%	94% / 6%	53%/21%	Очень редко	28%/50%
Торакальная феохромоцитома	Крайне редко	Редко	Очень редко	18%	Очень редко	9%
Гломусная опухоль	Очень редко	Очень редко	Очень редко	79%	100%	31%
Злокачественность	4%	Редко	12%	Редко	До сих пор не наблюдались	35%
Другие опухоли	Медуллярная карцинома щитовидных желез, гиперпаратиреоз	Ретинальная ангиома, гемангиобластома ЦНС, карциномы почек, опухоль из островковых клеток поджелудочной железы	Нейрофибромы, Iris Narmatome, опухоль	Отсутствует	Отсутствует	Карцинома почек (редко)
Наследование	аутосомно-доминантное*	аутосомно-доминантное	аутосомно-доминантное	аутосомно-доминантное	аутосомно-доминантное	аутосомно-доминантное
Название гена	RET	VHL	NF1	SDHD	SDHC	SDHB
Хромосомная локализация гена	10q11.2	3p25-26	17q11.2	11q23	1q21	1p36
Количество экзонов (кодирующих фрагментов молекулы ДНК)	21	3	60	4	6	8

* касается только детей мужчин-носителей мутации

Молекулярно-генетическое исследование

Молекулярно-генетическое исследование выполняется по аналогичным принципам. Необходимо проведение анализа крови для исследования идиоплазма (наследственного вещества), т.н. DNA (ДНК, дезоксирибонуклеиновая кислота). В зависимости от исследуемого гена, из ДНК с помощью специального зонда вырезают одну или несколько частей для исследования экзонов (кодирующих фрагментов молекулы ДНК) гена.

Эти части значительно наращивают в количественном отношении посредством специального процесса (PCR, полимеразная цепная реакция) и в дальнейшем анализируют. Процесс выполняется с соблюдением так называемой последовательности (секвенирования). Последовательность устанавливается в научно-исследовательских лабораториях на основании других методов, с помощью которых можно узнать, существуют ли в соответствующей части ДНК изменения, т.е. мутация или полиморфизм. Для этого во Фрайбургской лаборатории применяется так называемый метод DHPLC (высокоэффективная жидкостная хроматография), при котором получают графическое изображение (хроматограмму), по которой определяют либо нормальные показатели, либо отклонения. На рис. 31 приводится пример. Для подтверждения того, что в гене отсутствует один или несколько экзонов применяется один из методов - MLPA (Multiple Ligation-dependent Probe Amplification) (рис. 32) или QMPSF (Quantitative Multiplex PCR of Short fluorescent Fragments). Мутации для упоминаемых здесь генов в табличной форме приводятся в части 23.

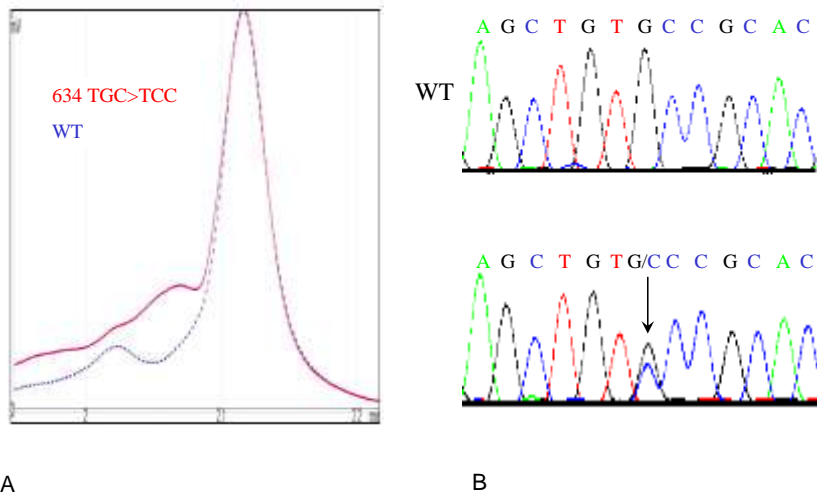


Рисунок 31

Хроматография (т.н. метод DHPLC) и установление последовательности.

А: DHPLC: Можно видеть однозначное различие между красным графиком и обозначенным пунктиром графиком нормы. В: Соответствующий порядку следования график нормального состояния (WT=Wildtyp (природная норма)) сверху и внизу показанное стрелкой двойное отклонение синим цветом (C=Cytosin) и черным цветом (G=Guanin) (Нойманн et al. N Engl Журнал медицины 2007). Это иллюстрирует т.н. гетерозиготную мутацию.

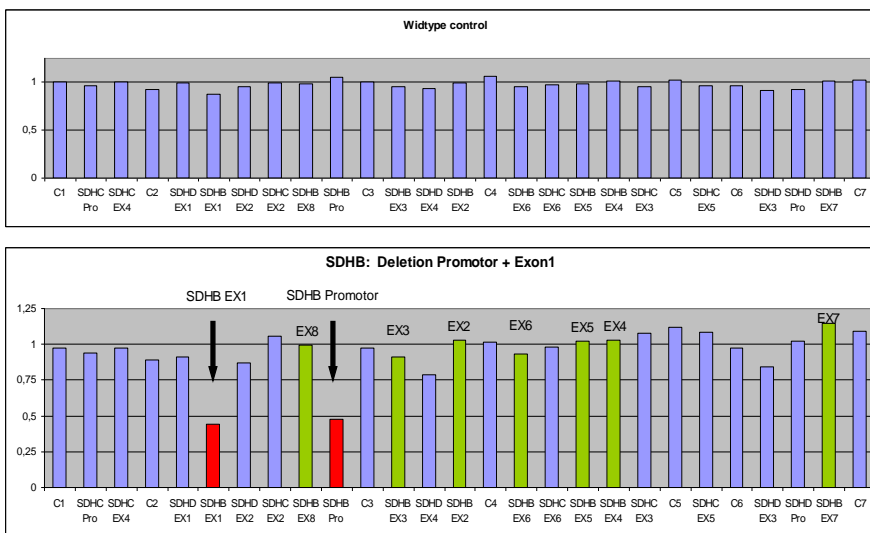


Рисунок 32

Изображение подтверждения значительной делеции (потери участка хромосомы или хроматиды) гена SDHB с помощью метода MLPA (Multiple Ligation-dependent Probe Amplification). Сверху - нормальное состояние, внизу - состояние мутации. Предполагается, что в исследованной части двух генов отсутствует один ген или определенный экзон. Таким образом, деление пополам высоты колонки для этой части говорит о мутации. Здесь можно это увидеть для SDHB экзон 1-й (SDHB Ex1) и вышестоящий промотор (активатор) (промотор SDHB) (красные колонки, стрелки). Другие экзоны гена SDHB обозначены зеленым цветом и находятся на высоте около 1 (= 100%).

Wildtype control – контроль природной нормы

SDHB: Deletion Promotor + Exon1 - SDHB: Делеция промотора + экзон 1

SDHB EX1 SDHB Promotor - SDHB EX1 SDHB промотор (активатор)

Структура и исследование возможных генов

Ген RET

Анализ гена RET выполняется для обнаружения мутаций, которые предрасполагают ко множественной эндокринной неоплазии 2 типа, сокращенно MEN 2. Заболевание описано в части 14. Ген RET нужно исследовать, если в конкретном случае или у родственников пациента диагностирована медуллярная карцинома щитовидных желез. Разумеется, что в семейной истории подобные случаи могут отсутствовать, и феохромоцитомы встречается впервые.

Ген RET состоит из 21 экзона. У почти всех пациентов с MEN 2 можно установить наличие мутации гена RET. Эти мутации проявляются только в некоторых из 21 экзона, таким образом исследовать нужно только их. В дальнейшем из этих немногих экзонов только отдельные изменяются под влиянием мутаций часто, остальные реже и, напротив, другие - в единичных случаях. Наконец, выявление заболевания при одних мутациях очень отличается от других.

Перечень RET мутаций находится в Интернете по адресу: [http://arup.utah.edu / database / MEN2 / MEN2_display.php? sort=1#m](http://arup.utah.edu/database/MEN2/MEN2_display.php?sort=1#m).

Большинство мутаций, для более чем 3/4 пациентов с MEN 2, находятся в одном кодоне (кодон - единица генетического кода). Это кодон 634, который находится в экзоне 11. Реже мутации встречаются в кодонах 609, 611, 618 и 620, которые находятся в экзоне 10. Тяжелая форма заболевания MEN 2, которая обозначается также как MEN 2B и отличается агрессивным протеканием и особенной необычностью, такой как высокий рост, большей частью обуславливается мутациями кодона 918, который находится в экзоне 16. Феохромоцитомы выявляются только у 50% всех пациентов с MEN 2 и представляют почти исключительный случай при мутациях экзонов 10, 11 и 16. Среди общего числа больных, из исследованных почти 2000 пациентов с феохромоцитомой и гломусной опухолью, наряду с мутациями упомянутых экзонов, установлен только один случай мутации в экзоне 13.

Значительные повреждения, т.е. отсутствие всего или нескольких экзонов не описаны для MEN 2, так что специальные исследования не указывают на значительный отрыв (делецию). Таким образом, исследование гена RET ограничивается только установлением последовательности (секвенированием).

Почти у всех пациентов с MEN 2 была обнаружена медуллярная карцинома щитовидных желез, которую можно установить по повышенному уровню кальцитонина (тиреокальцитонина) в крови. Так как для большинства пациентов с MEN 2

Феохромоцитомы. Информационное сообщение профессора Нойманна

Редакция от 02.09.2011

феохромоцитомы обнаруживаются только во взрослом возрасте, т.е. к дате, на которую медуллярная карцинома щитовидных желез уже должна была существовать с большой вероятностью, появляется возможность установить по наличию нормального уровня кальцитонина, что MEN 2 отсутствует; тогда не возникает необходимости в соответствующем молекулярно-генетическом исследовании.

Ген VHL

Анализ гена VHL выполняется для установления пациентов с синдромом Гиппеля – Линдау. Заболевание описано в части 15. Целевой группой, прежде всего, являются пациенты с феохромоцитомой или наличием в семье родственников с гемангиобластомой, ангиомами сетчатки или гемангиобластомами центральной нервной системы. Так как такие опухоли большей частью приводят к ограничениям зрения на одном, реже также на обоих глазах, такие сведения являются важными и соответствующим образом должны учитываться. Опухоли центральной нервной системы в большинстве случаев локализованы в мозжечке, в удлинённом мозге или в области спинного мозга. У пациентов с синдромом Гиппеля – Линдау также могут развиваться карциномы почек, так что такие опухоли в семейном анамнезе могут дать важную информацию. В конечном счёте, феохромоцитомы нередко могут быть первым признаком заболевания Гиппеля – Линдау. Ген VHL состоит из 3 экзонов. Он кодирует для белка (pVHL) 213 аминокислот. Однако, мутации касаются только аминокислот от 54 до 213.

Таким образом, мутации касаются кодонов от 54 до 213. Спецификация нуклеотидов со временем изменяется. Новая спецификация охватывает 213 нуклеотидов. Т.н. мутация Шварцвальда, называемая согласно старой спецификации VHL с. 505 T> C, согласно новой спецификации обозначается как 292 T> C (р. Y98H). Ранее описанные мутации приводятся в Интернете по адресу <http://www.umd.be/VHL/>. Мутации могут находиться в пределах экзона или в положениях +1, +2, -1 и -2 этих экзонов.

Эти мутации устанавливаются с помощью определения последовательности нуклеотидов (секвенцирования). Наряду с этим имеются мутации, для которых характерно отсутствие значительных частей гена VHL. Могут отсутствовать один или несколько экзонов. Эти мутации не могут быть установлены определением последовательности. Для этого необходима специальная техника для анализа. Теперь, как правило, применяется анализ MLPA.

Ген SDHA

Ген SDHA - это новый ген, описанный в связи с наследственными опухолями параганглия в 2009 году. Ген SDHA состоит из 15 экзонов, вследствие чего исследование требует много времени и средств. Поэтому необходимо ждать окончания выполнения анализа. Полученные на сегодняшний день сведения показывают, что для пациентов с мутациями гена SDHA в большинстве случаев характерны следующие критерии: возраст менее 30 лет, многочисленные опухоли, внемозжечковые опухоли и злокачественные опухоли параганглия.

Ген SDHB

Анализ гена SDHB выполняется для диагностики пациентов с синдромом параганглиомы 4 типа. Синдром параганглиомы 4 типа описан в части 17.

Для пациентов с мутациями гена SDHB характерны феохромоцитомы надпочечников, внемозжечковые феохромоцитомы в брюшной полости, области таза и полости грудной клетки, а также гломусные опухоли. У пациентов с мутациями гена SDHB опухоли в других органах описаны очень редко. Ниже упоминаются карциномы почек. Однако, они встречаются гораздо реже чем при заболевании Гиппеля – Линдау.

Ген SDHB состоит из 8 экзонов. В целом этот ген кодирует для белка (SDHB) 280 аминокислот, т.е. мутации могут касаться в целом 280 кодонов. Ранее описанные мутации приводятся в Интернете по адресу:

http://chromium.liacs.nl/lovd_sdh/variants.php?action=search_unique&select_db=SDHB.

Мутации могут возникать в пределах экзона или в положениях +1, +2, -1 и -2 этого экзона. Эти мутации устанавливаются путем т.н. определения последовательности. Наряду с этим присутствуют мутации, которые представляют отсутствие больших частей гена SDHB. Могут отсутствовать один или несколько экзонов. Такие мутации не могут быть установлены с определением последовательности. Также для этого необходимо специальное аналитическое оборудование. На сегодняшний день, как правило, применяется т.н. анализ QMPSF (Quantitative Multiplex PCR of Short fluorescent Fragments). Отдельные мутации гена SDHB, установленные во Фрайбургской лаборатории, приводятся в части 23.

Ген SDHC

Анализ гена SDHC выполняется для диагностики пациентов с синдромом параганглиомы 3 типа. Синдром параганглиомы 3 типа описан в части 17.

Для пациентов с мутациями гена SDHC, как правило, характерна только гломусная опухоль. Только у отдельных пациентов с мутациями гена SDHC встречаются феохромоцитома надпочечников, или внематочечниковая феохромоцитома в брюшной полости, или в области грудной клетки. Таким образом, анализ гена SDHC может выявлять пациентов с гломусной опухолью. Ген SDHC состоит из 6 экзонов. Он кодирует для белка (SDHC) 169 аминокислот, т.е. мутации могут касаться в целом 169 кодонов.

Ранее описанные мутации приводятся в Интернете по адресу: http://chromium.liacs.nl/lovd_sdh/variants.php?action=search_unique&select_db=SDHC. Мутации могут находиться в пределах экзона или в положениях +1, +2, -1 и -2 этих экзонов. Эти мутации устанавливаются путем т.н. определения последовательности нуклеотидов (секвенирования). Наряду с этим присутствуют мутации, которые представляют отсутствие больших частей гена SDHC. Могут отсутствовать один или несколько экзонов. Такие мутации не могут быть установлены определением последовательности нуклеотидов. Также для этого необходимо специальное аналитическое оборудование.

На сегодняшний день, как правило, применяется т.н. анализ QMPSF (Quantitative Multiplex PCR of Short fluorescent Fragments). Отдельные мутации гена SDHC, установленные во Фрайбургской лаборатории, приводятся в части 23.

Ген SDHD

Анализ гена SDHD выполняется для диагностики пациентов с синдромом параганглиомы 1 типа. Синдром параганглиомы 1 типа описан в части 17.

Только у отдельных пациентов с мутациями гена SDHD встречаются феохромоцитома надпочечников, или внематочечниковая феохромоцитома в брюшной полости, или в области грудной клетки, а также гломусная опухоль.

Ген SDHD состоит из 4 экзонов. Он кодирует для белка (SDHD) 160 аминокислот, т.е. мутации могут касаться в целом 160 кодонов.

Ранее описанные мутации приводятся в Интернете по адресу: http://chromium.liacs.nl/lovd_sdh/variants.php?action=search_unique&select_db=SDHD

Мутации могут находиться в пределах экзона или в положениях +1, +2, -1 и -2 этих экзонов. Эти мутации устанавливаются путем т.н. определения последовательности нуклеотидов (секвенирования). Наряду с этим присутствуют мутации, которые

Феохромоцитомы. Информационное сообщение профессора Нойманна

Редакция от 02.09.2011

представляют отсутствие больших частей гена SDHD. Могут отсутствовать один или несколько экзонов. Такие мутации не могут быть установлены с определением последовательности нуклеотидов. Также для этого необходимо специальное аналитическое оборудование.

На сегодняшний день, как правило, применяется т.н. анализ QMPSF (Quantitative Multiplex PCR of Short fluorescent Fragments). Отдельные мутации гена SDHC, установленные во Фрайбургской лаборатории, приводятся в части 23.

Ген SDHAF2 (SDH5)

Совсем недавно было сделано открытие, что мутации гена SDHAF2 встречаются у пациентов с гломусной опухолью. Сопутствующим является синдром параганглиомы 2 типа, описанный в 17 части. На сегодняшний день этот случай известен только для двух семей. Таким образом, кандидатами для анализа гена SDHAF2 являются только пациенты с гломусной опухолью, у которых ранее обнаруживался или обнаружен дальний родственник также с гломусной опухолью.

Ген SDHAF2 состоит из 4 экзонов. Он кодирует для белка (SDHAF2) 167 аминокислот, т.е. мутации могут касаться в целом 167 кодонов. Мутации принципиально могут находиться в пределах этого экзона или в положениях +1, +2, -1 и -2 экзонов. До сих пор, несмотря на исследование многих пациентов с гломусной опухолью была описана только одна мутация.

Ген TMEM127

Ген TMEM127 - это новый ген, описанный в 2009 году в связи с наследственными параганглионарными опухолями. Ген TMEM127 состоит из 3 экзонов. Поэтому необходимо ждать окончания выполнения анализа. До сих пор имеющиеся сообщения показывают, что пациенты с мутациями гена TMEM127 обнаруживают в большинстве случаев один из следующих критериев: возраст менее 30 лет, множественные опухоли, вненадпочечниковые опухоли и злокачественные параганглионарные опухоли.

Ген МАХ

Ген МАХ - это новый ген, описанный в 2009 году в связи с наследственными параганглионарными опухолями. Ген МАХ состоит из 5 экзонов. Поэтому необходимо ждать окончания выполнения анализа. До сих пор имеющиеся сообщения показывают, что пациенты с мутациями гена МАХ обнаруживают в большинстве случаев один из следующих критериев: возраст менее 30 лет, множественные опухоли, вненадпочечниковые опухоли и злокачественные параганглионарные опухоли.

Когда должен выполняться анализ мутации?

Какой ген должен анализироваться?

Ответ на эти вопросы базируется на результатах исследовательского проекта, посвященного феохромоцитомам и гломусным опухолям, который был осуществлен при поддержке Онкологической помощи в Германии, номер проекта 106024.

Кроме того, эти результаты являются основой для 3 работ по данной тематике, изданных в 2009 году, которые также используются здесь для обоснования. Все результаты были обработаны с участием Международного реестра феохромоцитом и гломусных опухолей, который ведется во Фрайбурге. Преобладающее число исследованных пациентов, т.е. около 950 пациентов, проживают в Германии.

Для пациентов с феохромоцитомой есть риск примерно от 20% до 30% подтверждения мутации, для пациентов с гломусной опухолью риск составляет примерно 27%. На этом фоне ставится вопрос, когда, должны выполняться анализы и определение какого гена должно осуществляться. Названные аспекты риска настолько высоки, что генетическое исследование предлагается каждому пациенту. Тем не менее, следует учитывать возможные затраты.

А. Феохромоцитома - указания из истории болезни

Перед генетическим исследованием следует собирать специальные сведения для оценки того, какой ген наиболее вероятно может показать мутацию.

При диагнозе феохромоцитом, у пациентов, имеющих мутации, возраст значительно ниже, чем у пациентов со спорадическими феохромоцитомами. Точную границу указать нельзя. Вероятные границы могут рассматриваться, например, между 30 - 45 годами.

Должны оцениваться анамнез и состояние в отношении дополнительных заболеваний. После операции медуллярной карциномы щитовидных желез исследование может ограничиваться анализом гена RET, при опухолях глаза или центральной нервной системы – анализом гена VHL. При карциномах почек сначала проводится анализ гена

VHL, затем – анализ SDHB. У пациентов с феохромоцитомой и гломусной опухолью следует выполнять анализ генов SDHD и SDHB. У пациентов с нейрофибромами и другими признаками неврофиброматоза 1 типа генетические исследования не применяются. В таких случаях можно уверенно принимать существование мутации NF 1 гена.

Должен проводиться семейный анализ или анализ генеалогического дерева. При этом следует провести опрос относительно упомянутых заболеваний. Такой опрос может дать соответствующие указания на гены с высокой вероятностью мутации.

Считается, что только у пациентов в молодом возрасте (<45 лет при диагнозе), с положительным семейным анамнезом, с более чем одной феохромоцитомой (множественные феохромоцитомы), у пациентов с феохромоцитомой вне надпочечников в брюшной полости (вненадпочечниковая феохромоцитома), у пациентов с феохромоцитомой в грудной клетке (торакальная феохромоцитома) и у пациентов со злокачественными феохромоцитомами (злокачественные феохромоцитомы), распределение мутаций происходит таким образом, как это представлено на диаграммах (рис. с 33 по 38). Отсюда можно сделать выводы для ответа на вопрос, какой ген подтверждает мутацию, т.н. алгоритм обнаружения мутации (рис. 43). Похожая оценка выполнялась для гломусных опухолей (множественные гломусные опухоли и злокачественные гломусные опухоли). (Рис. 39 по 42).

В. Гломусная опухоль - указания по истории болезни

У пациентов с гломусной опухолью при генетическом анализе рассматривают гены SDHB, SDHC и SDHD. Хотя гломусные опухоли встречаются также при MEN 2, заболеваниях VHL и NF 1. Они проявляются после обнаружения типичных поражений, соответствующих заболеванию. Анализы генов RET, VHL и NF 1 также не показаны для пациентов с гломусной опухолью, если у них отсутствуют соответствующие последующие поражения. Таким образом, чтобы среди генов SDHB, SDHC и SDHD, наиболее вероятно выбрать измененный, критериями являются - молодой возраст, множественные гломусные опухоли, одновременное наличие феохромоцитом и указания на злокачественность гломусной опухоли. Возрастной предел, рационально оцениваемый в 40 лет, множественные опухоли, одновременное наличие феохромоцитом и/или семейный анамнез для гломусной опухоли, говорят о мутациях гена SDHD, о злокачественных мутациях гена SDHB.

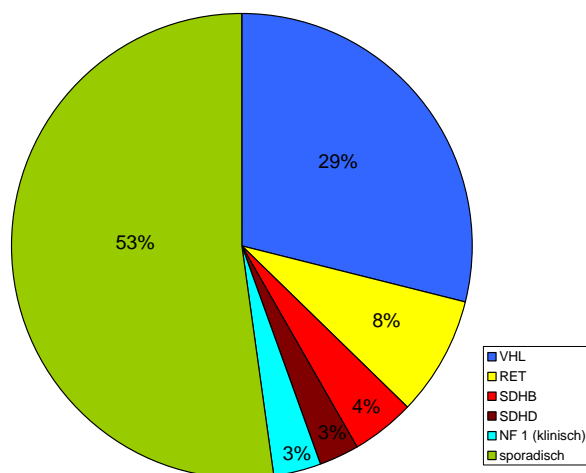


Рисунок 33

Распределение мутации у 698 пациентов с феохромоцитомой

Фрайбургский реестр для Германии, Заключительный отчет от 1.3.2007 Онкологическая помощь в Германии, проект 106024

Зеленым цветом выделены спорадические (единичные) мутации.

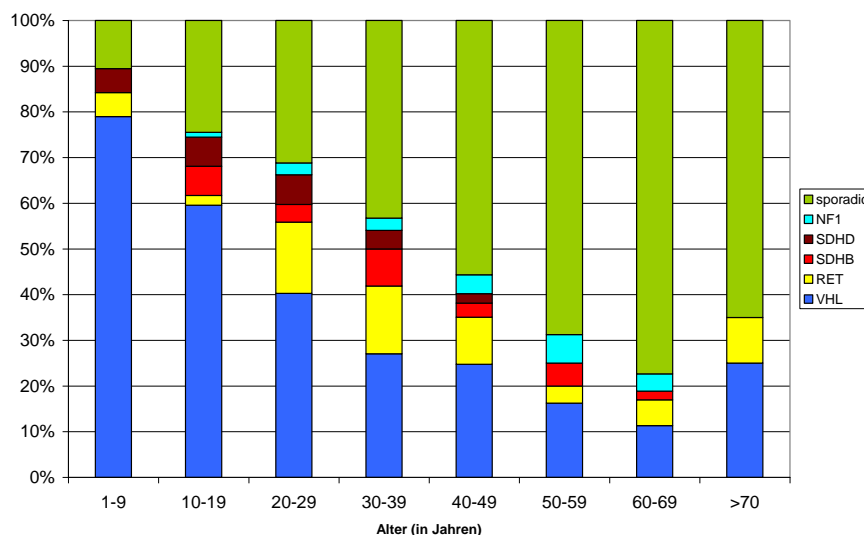


Рисунок 34

Распределение мутаций у пациентов с феохромоцитомой

Представлены пациенты по декадам, т.е. все пациенты распределены по возрасту от 1-9, 10-19 лет и т. д. и показаны в процентах. Цветной код указывает, сколько пациентов имеют спорадические опухоли и сколько пациентов имеют опухоли, в основе которых лежат мутации в соответствующих генах.

Зеленым цветом выделены спорадические (единичные) мутации.

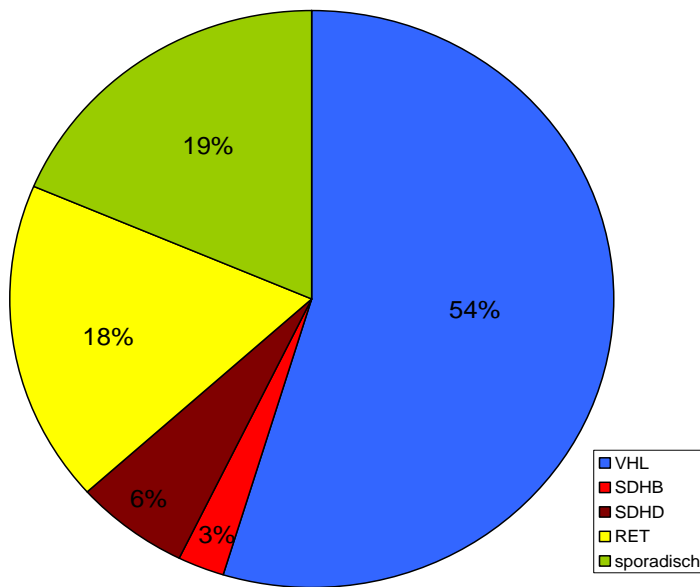


Рисунок 35

Распределение мутаций у пациентов со множественными феохромоцитомами
Зеленым цветом выделены спорадические (единичные) мутации.

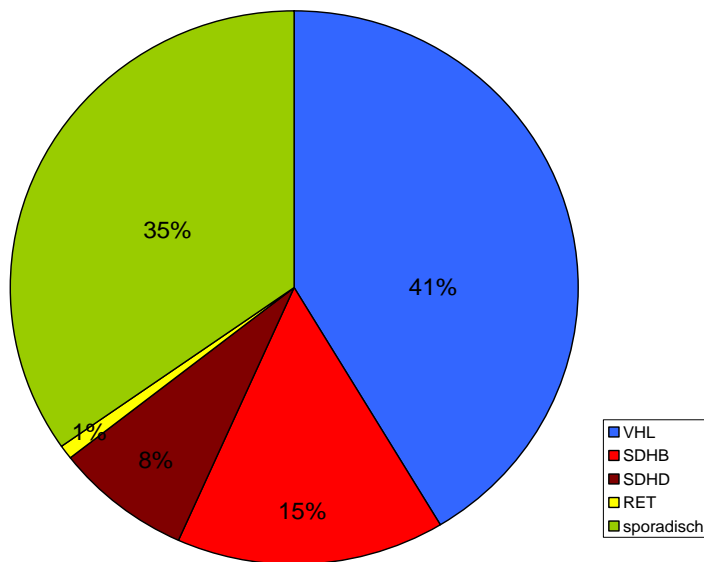


Рисунок 36

Распределение мутаций у пациентов с вненадпочечниковыми, абдоминальными феохромоцитомами.
Зеленым цветом выделены спорадические (единичные) мутации.

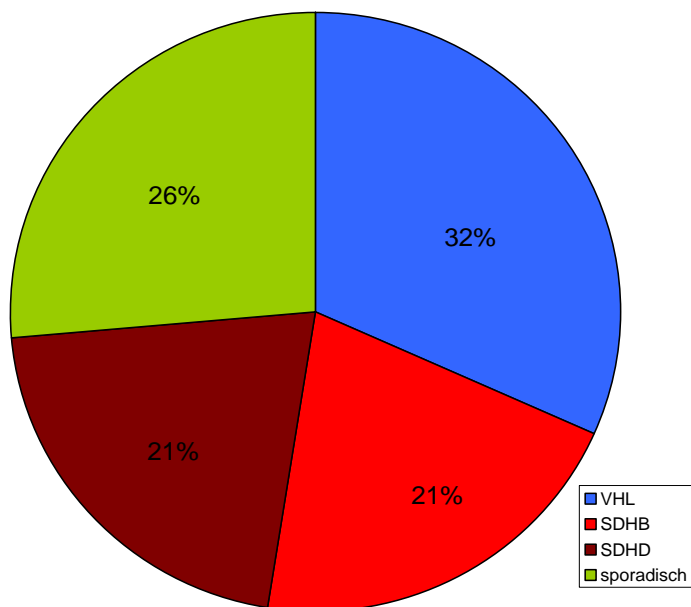


Рисунок 37

Распределение мутаций у пациентов с торакальными феохромоцитомами. Зеленым цветом выделены спорадические (единичные) мутации.

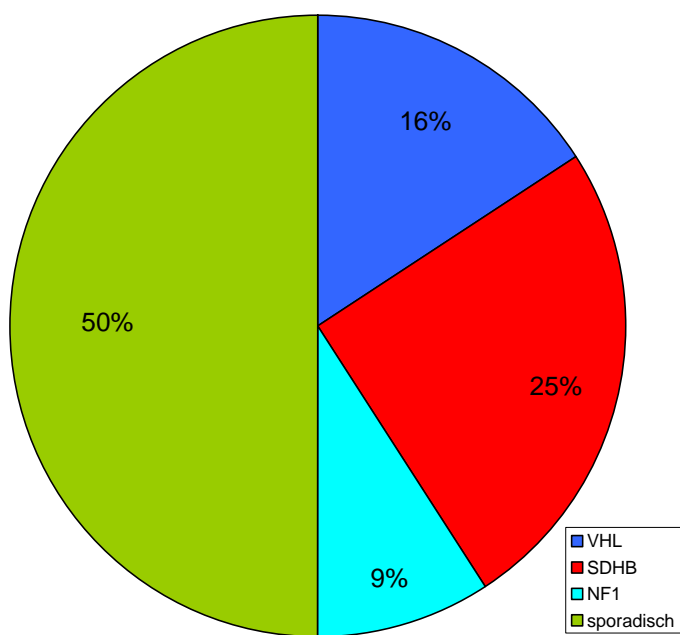


Рисунок 38

Распределение мутаций у пациентов со злокачественными феохромоцитомами. Зеленым цветом выделены спорадические (единичные) мутации.

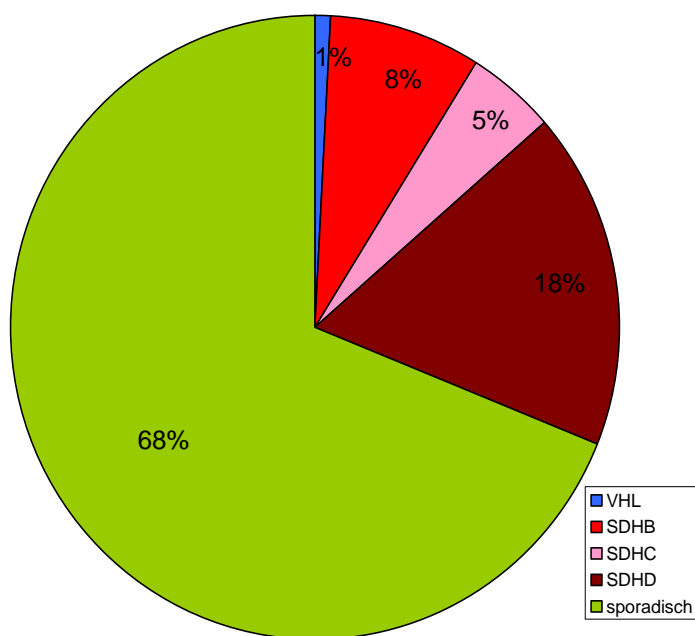


Рисунок 39

Распределение мутации у 259 пациентов с гломусными опухолями Фрайбургский реестр для Германии, Заключительный отчет от 1.3.2007 Онкологическая помощь в Германии, проект 106024

Зеленым цветом выделены спорадические (единичные) мутации.

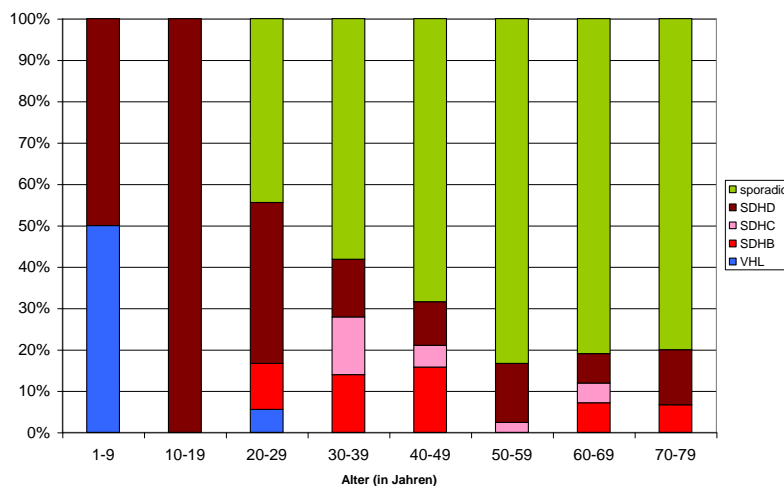


Рисунок 40

Мутации у пациентов с гломусными опухолями

Представлены пациенты по декадам, т.е. все пациенты распределены по возрасту от 1-9, 10-19 лет и т. д. и показаны в процентах. Цветной код указывает, сколько пациентов имеют спорадические опухоли и сколько пациентов имеют опухоли, в основе которых лежат мутации в соответствующих генах.

Зеленым цветом выделены спорадические (единичные) мутации.

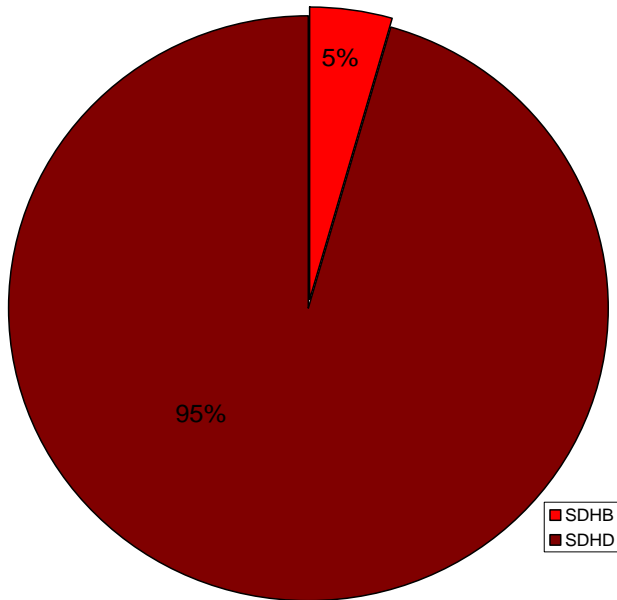


Рисунок 41

Распределение мутаций у пациентов со множественными гломусными опухолями

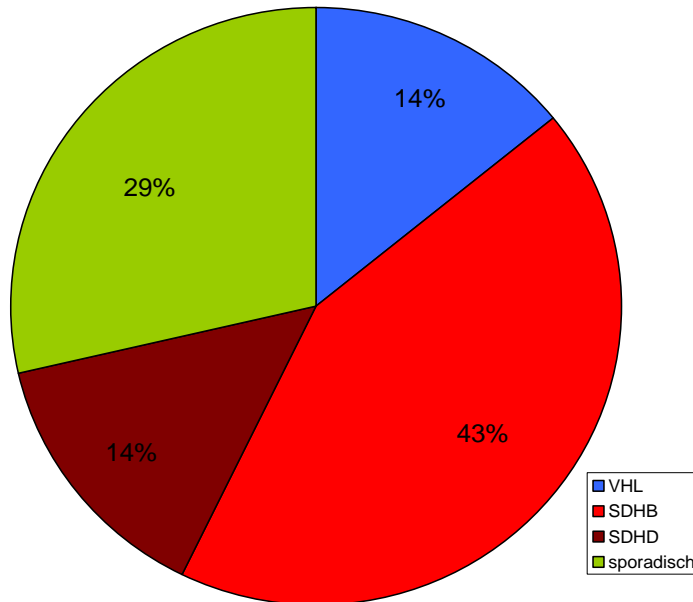


Рисунок 42

Распределение мутации у пациентов со злокачественными гломусными опухолями
Зеленым цветом выделены спорадические (единичные) мутации.

Резюме для пациентов с единичными, доброкачественными и локализованными в надпочечниках феохромоцитомами

Все гены: Мутации являются маловероятными у пациентов старше 30 лет при диагностике феохромоцитом, если для них не характерны связь с семейным анамнезом, локализация опухолей, их количество или злокачественность.

RET: У всех пациентов с мутацией RET, перед или вскоре после подтверждения мутации, была установлена медуллярная карцинома щитовидных желез. Такая ситуация сопровождалась предварительным повышением уровня кальцитонина в крови. Мутации находятся только в экзонах 10, 11, 13 и 16. Анализ гена RET имеет смысл, только если повышен кальцитонин или известна медуллярная карцинома щитовидных желез.

VHL: Примерно одна треть пациентов имела Angiomas retinac или гемангиобластому центральной нервной системы. Еще одна треть имела семейный анамнез для опухолей из спектра VHL. Поэтому имеет смысл анализ гена VHL.

SDHD: Около половины пациентов имели гломусную опухоль. Также около половины пациентов имели семейный анамнез для феохромоцитомы или гломусной опухоли.

Имеет смысл проведение тестирования.

SDHB: Для феохромоцитомы и гломусной опухоли семейный анамнез встречается редко. Более чем одна опухоль или одна гломусная опухоль также редко встречаются. Имеет смысл проведение тестирования.

NF1: Для всех пациентов характерны нарушения кожи или глаз, связанные с NF1. От отдельного тестирования гена NF1 можно отказаться.

SDHC: Опухоли, расположенные в надпочечниках очень редки. Проведение тестирования не рационально.

SDHAF2: Опухоли, расположенные в надпочечниках, не описаны. Проведение тестирования не рационально.

TMEM127: до сих пор существует только отчет о картине болезни. Имеет смысл проведение тестирования.

Результаты исследования для односторонних доброкачественных, расположенных в надпочечнике опухолей представлены на рис. 43 и 44. Также известно, что с учетом подробного семейного анамнеза и составленных отчетов о клиническом состоянии (статус кожи, кальцитонин в сыворотке) у пациентов в возрасте более 40 лет мутации встречаются очень редко.

Алгоритм тестирования

Феохромоцитома

Возраст ≤ 45

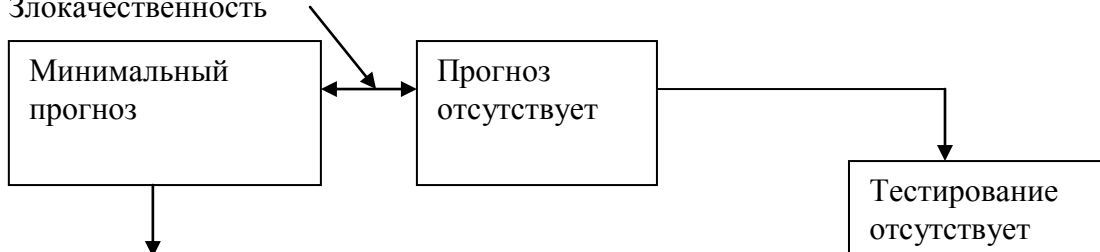
Множественные опухоли

Вненадпочечниковые

Несколько HNP

Положительный семейный анамнез

Злокачественность



Номер тестирования	Любой с HNP	Нет HNP и единственная опухоль вненадпочечниковой локализации	Все остальные (нет HNP/ множественные опухоли/ надпочечная локализация)
1.	SDHD	SDHB	VHL
2.	SDHB	VHL	RET
3.		SDHD	SDHB
4.			SDHD

Рисунок 43

Так называемый алгоритм, по схеме которого с большой вероятностью обнаруживают мутации у пациентов с феохромоцитомой, и, соответственно, изначально исключают неверную диагностику.

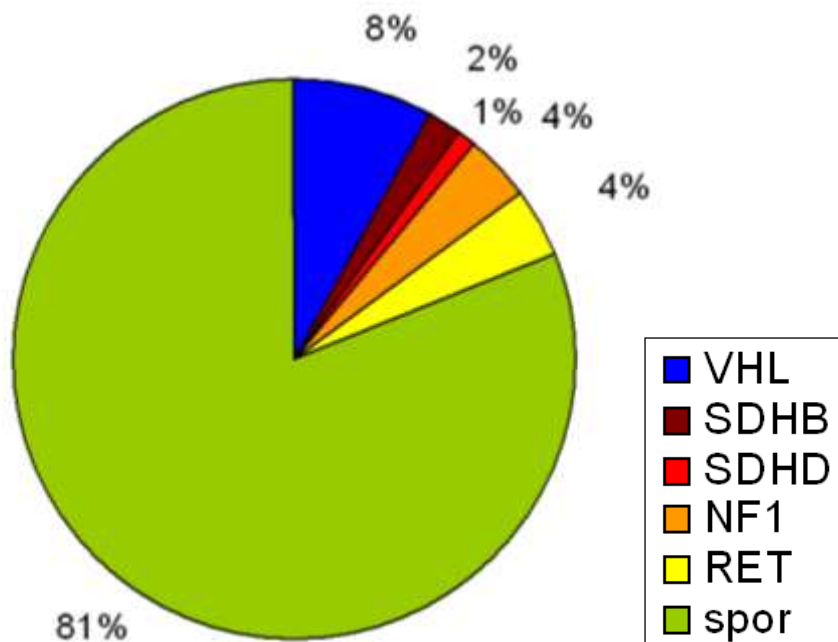


Рисунок 44

Распределение мутаций у пациентов с односторонней, доброкачественной, расположенной в надпочечниках феохромоцитомой.

Зеленым цветом выделены спорадические (единичные) мутации.

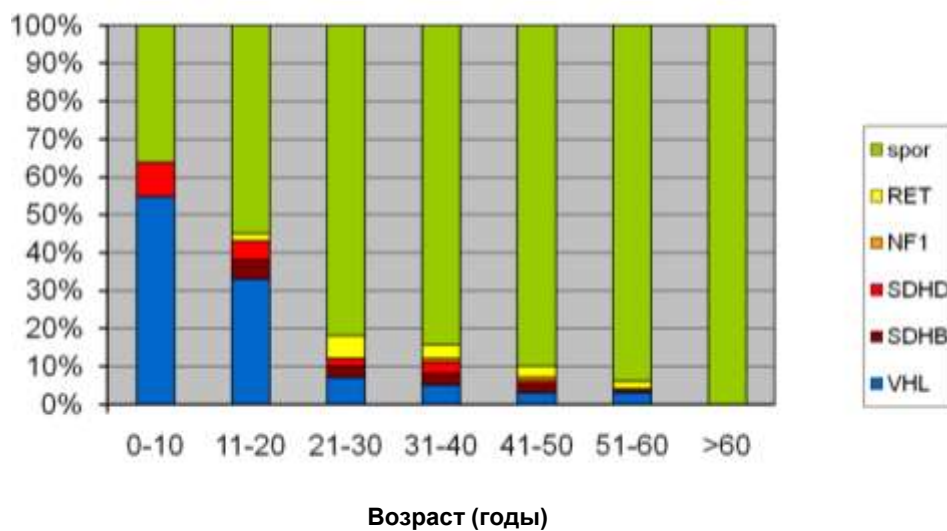


Рисунок 45

Распределение мутаций у пациентов с односторонней, доброкачественной, расположенной в надпочечниках феохромоцитомой в декадах

Зеленым цветом выделены спорадические (единичные) мутации.

14. Множественные эндокринные неоплазии 2 типа (MEN 2)

Множественные эндокринные неоплазии 2 типа (MEN 2) (рис. 46) - это наследственное опухолевое заболевание, которое базируется на мутациях т.н. гена RET (перегруппированный в трансфекцию (трансформация клетки вирусной ДНК)).

При этом 3 подформы являются отличными друг от друга:

MEN2A Медуллярная карцинома щитовидных желез, феохромоцитомы и гиперплазия околощитовидных желез

MEN2B Медуллярная карцинома щитовидных желез, феохромоцитомы и конституционные аномалии с марфаноидным высоким ростом, а также неврома языка, конъюнктивы и толстой кишки

FMTC Семейная медуллярная карцинома щитовидных желез (= семейная медуллярная тироидная карцинома), при которой затронута только щитовидная железа.

Феохромоцитомы при FMTC не обнаружены.

В центре интереса с точки зрения профилактической медицины находится медуллярная карцинома щитовидных желез (МТС). Она развивается из парафолликулярных клеток щитовидной железы, т.н. клеток С, которые продуцируют кальцитонин. В качестве первой стадии МТС возникает С-клеточная гиперплазия. Медуллярная карцинома щитовидных желез метастазирует в региональные лимфатические узлы шеи и переднего отдела груди.

Метастазы обнаруживают прежде всего в костях, печени и легких. Лечение затруднено, если существуют метастазы. Поэтому целью профилактической медицины является раннее обнаружение и лечение МТС, т.е. до образования метастазов. Этого можно достичь с помощью семейных исследований, при молекулярно-генетическом исследовании родственников носителей мутации. Также существует рекомендация, удалять у носителей мутаций, которые предрасполагают к MEN2A, в 6 лет щитовидную железу. Для носителей мутации, которые предрасположены к MEN 2B, такая процедура рекомендуется уже на 1-ом году жизни, так как МТС при MEN2B ведет себя значительно более агрессивно. Спектр мутаций гена RET перечислен в части 18. Гораздо больше мутаций касаются кодона 634, который находится в экзоне 11. Следующими мутациями, которые предрасполагают к MEN2A, являются изменения кодонов 609, 611, 618 и 620 в экзоне 10. Мутации кодона 918 в экзоне 16 предрасполагают в почти всех случаях к возникновению MEN 2B.

При MEN2A и MEN2B феохромоцитомы встречается примерно у 50% пациентов. Известны как одновременное проявление на обоих надпочечниках, так и развитию 2-ой опухоли в контралатеральном надпочечнике годами позже. Почти всегда при MEN2

Феохромоцитомы. Информационное сообщение профессора Нойманна

Редакция от 02.09.2011

феохромоцитомы локализованы в надпочечниках. Очень редко они выявляются в забрюшинном пространстве с вненадпочечниковой локализацией (Retroperitoneum extraadrenal), в то время как торакальные или расположенные в области шеи параганглиомы являются редкостью при MEN2. Возраст при появлении симптоматично ассоциируемых MEN2 феохромоцитом составляет от 15 до 75 лет, в среднем около 35 лет. Злокачественные феохромоцитомы очень редки при MEN2.

Мутации RET упоминаются в 18 части Международного Фрайбургского списка феохромоцитом. Если у пациента с феохромоцитомой устанавливается мутация RET, рекомендуется проведение эндокринной диагностики для MEN2 (таблица 4). Следует определять основополагающий уровень кальцитонина, а также через 2 и 5 минут после приема Пентагастрина (Pentagastrin) (т.н. тест Пентагастрина - эта субстанция в настоящий момент не применяется, возможно возобновление применения). Этот тест сообщает о почти всех МТС. Также при этом в большинстве случаев повышен СЕА (карциноэмбриональный антиген). Для диагностики гиперпаратиреозидизма применяют определители кальция и паратиреоидного гормона. Для оперативной техники и наблюдения после операции МТС необходим сбор специальных сведений.

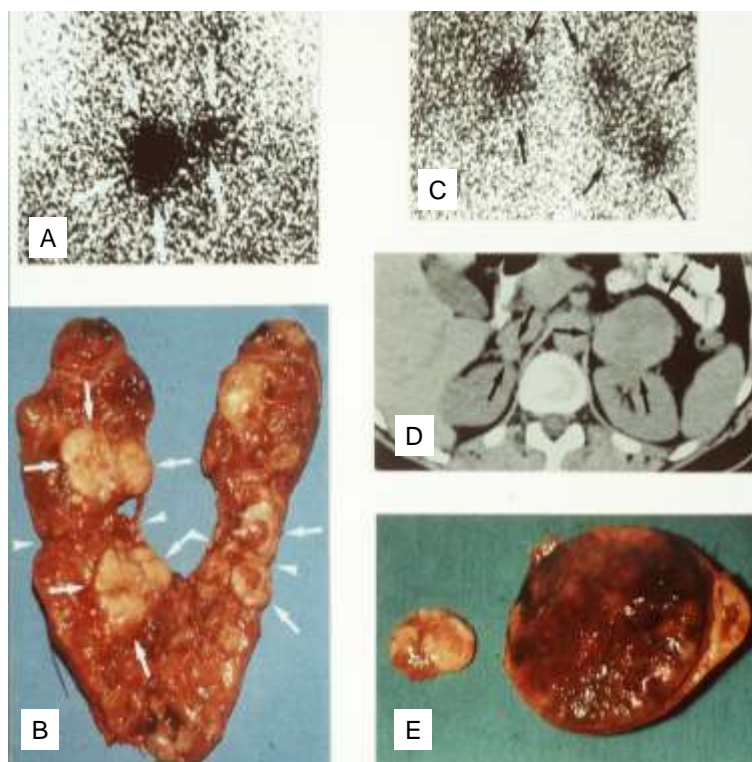


Рисунок 46

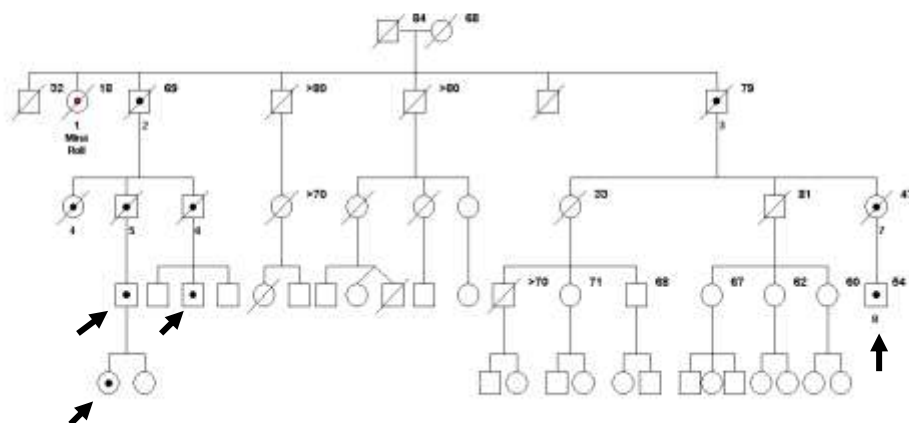
Множественные эндокринные неоплазии типа 2 (MEN 2). 44-летние пациенты. А и В: медулярная карцинома щитовидных желез; MIBG- сцинтиграфия (А, С) и операционный препарат (В) с двойной опухолью (длинные стрелки; стрелки указывают на мостик ткани разрезанного и раскрытого препарата). С-Е: Двусторонняя феохромоцитомы (D: КТ, горизонтальный рисунок) E: Гистологический препарат феохромоцитомы.

Таблица 4

Профилактическая программа при множественных эндокринных неоплазиях типа 2

- ☒ Кальцитонин в сыворотке
- ☒ перед и через 2 и 5 минут после стимуляции с пентагастрином (Pentagastrin)
- ☒ карциноэмбриональный антиген (СЕА) в сыворотке
- ☒ паратиреоидный гормон, кальций, фосфат в сыворотке

Как пример семьи со множественными эндокринными неоплазиями 2 типа на рисунке 47 представлено родословное дерево так называемой классической семьи. Это семья пациентки Минны Роль (Minna Roll). Врач Феликс Френкель (Felix Fränkel) во Фрайбурге в 1886 году для этой пациентки установил наличие двусторонней опухоли надпочечников на основе описания картины болезни. В 2007 году, путем гистологического исследования в соответствии с семейной мутацией была подтверждена двусторонняя феохромоцитома при MEN 2A.



Рисунки 47

Родословное дерево «классической» семьи со множественными эндокринными неоплазиями, тип 2. История болезни Минны Роль (смотри запись родословного дерева) была описана в 1886. Мутация подтверждена во Фрайбурге в 2007 (Нойманн et al. *New England Journal of Medicine* 2007).

Стрелки обозначают живущих членов семьи, у которых была обнаружена мутация, которую должна была иметь Минна Роль: RET кодон 634 цистеин > триптофан (Cys634Trp или C634W).

Пенетрантность (частота или вероятность проявления гена)

Чтобы получить описание профиля риска для пациентов с мутациями, в идеальном случае желательно, по возможности, обследовать множество пациентов с одинаковой мутацией на предмет заболевания и исследовать отдельные проявления (компоненты). При MEN 2 этими компонентами являются медуллярная карцинома щитовидных желез (МТС), феохромоцитома и гиперпаратиреозидизм (НРТ). При МТС сопоставляют данные, полученные в результате операции щитовидных желез и/или гормональное определение кальцитонина в крови. При феохромоцитоме следует учитывать операционные данные, результаты МРТ или КТ для надпочечников и измерение уровня катехоламинов. Для околощитовидных желез требуется измерение паратиреоидного гормона в крови. Такие исследования представлены нами для мутации RET р.С634W при участии 92 носителей мутации (Рис.48).

Пенетрантность (частота или вероятность проявления гена) при медуллярной карциноме щитовидных желез составляет 52% в возрасте 30 лет и 83% в возрасте 50 лет; для феохромоцитомы пенетрантность составляет 20% в возрасте 30 лет и 67% в возрасте 50 лет, и при гиперпаратиреозидизме пенетрантность составляет 3% в возрасте 30 лет и 21% в возрасте 50 лет.

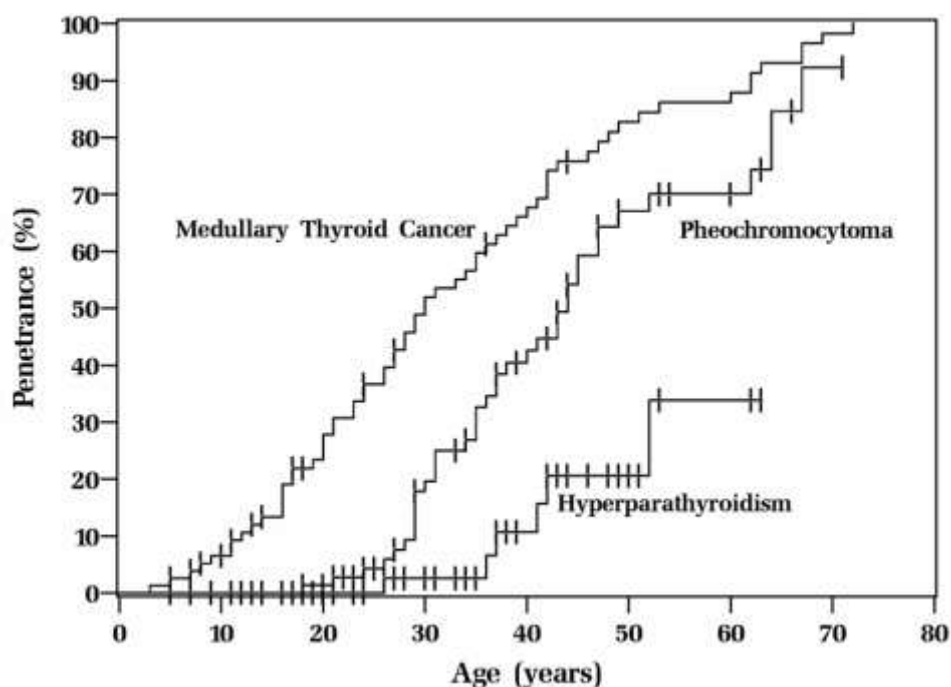


Рисунок 48

Пенетрантность при проявлении медуллярной карциномы щитовидных желез (Medullary Thyroid Cancer), феохромоцитомы (Pheochromocytoma) и гиперпаратиреозидизме (Hyperparathyroidism) у пациентов с мутацией RET кодон 634 цистеин > триптофан (Cys634Trp или C634W).

По горизонтали: Возраст (годы)

По вертикали: Пенетрантность (%)

Для пациентов с мутациями экзона 10, т.е. кодонов 609, 611, 618 и 620 данные по пенетрантности были составлены Международным Консорциумом созданным в Фрайбурге (рис. 49). В целом у 340 носителей мутации были представлены 22 различные мутации, в результате чего получены различные сравнения профиля риска между различными кодонами. В итоге были получены следующие данные по пенетрантности: в возрасте 50 лет для МТС - от 57%, для феохромоцитомы - от 23% и для НРТ от 4%.

Подробные данные по пенетрантности приводятся в специальной литературе.

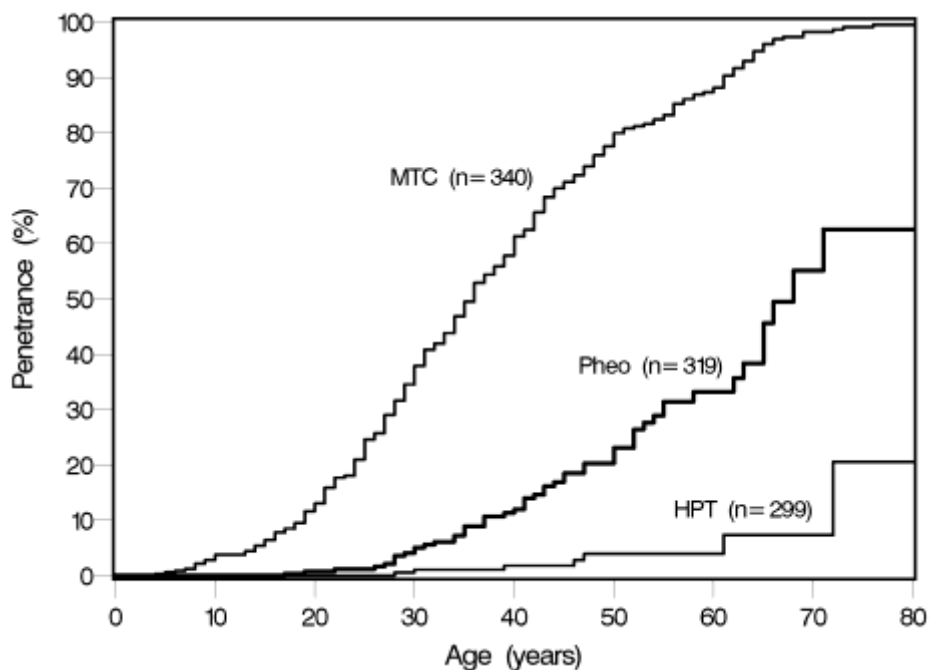


Рисунок 49

Пенетрантность при проявлениях медулярной карциномы щитовидных желез (МТС), феохромоцитоме (Pheo) и гиперпаратиреозидизме (НРТ) у пациентов с мутациями гена RET в экзоне 10 (кодоны 609, 611, 618, 620)

По горизонтали: Возраст (годы)

По вертикали: Пенетрантность (%)

15. Болезнь Гиппеля - Линдау

О болезни Гиппеля - Линдау (цереброретинальный ангиоматоз) существует справочник, написанный в 2010 специально для заинтересованных лиц и врачей (Альсмайер и Нойманн (Alsmeyer und Neumann) 2010). Поэтому заболевание Гиппеля-Линдау здесь рассматривается только с точки зрения взаимосвязи с феохромоцитомой. Профилактическая медицина обеспечивает широкие возможности для лечения болезни Гиппеля-Линдау, большинство ее проявлений хорошо лечатся при своевременном обращении. Это касается, в первую очередь, опухолей сетчатки глаз (лазерная терапия), гемангиобластомы мозжечка, мозгового ствола и спинного мозга (нейрохирургическое удаление), карциномы почек (удаление с сохранением органа) и феохромоцитомы (эндоскопические удаления). Примеры приведены на рисунках 50 и 51 для феохромоцитомы при болезни Гиппеля-Линдау и на рисунке 52 представлены другие важнейшие изменения заболевания.

В зависимости от проявления феохромоцитомы, заболевание Гиппеля-Линдау часто распределяют по типам: тип 1 (преимущественно без феохромоцитомы) и тип 2 (преимущественно с феохромоцитомой). Для типа 2 выполняется следующая классификация: в большинстве случаев без карциномы почек (тип 2А), часто с карциномой почек (тип 2В), и семьи, в которых определяется только феохромоцитомы и обнаруживается мутация гена Гиппеля - Линдау (тип 2С). Болезнь Гиппеля-Линдау базируется на мутациях гена VHL. Одновременно при этом встречаются феохромоцитомы, возможные при многих мутациях, которые могут быть распределены по всем экзонам. Различные мутации объединены во Фрайбургском Международном Реестре феохромоцитом. Наблюдаемые при этих мутациях опухоли в других органах перечислены в части 23. При феохромоцитоме у пациентов, для которых установлена мутация гена VHL, следует проводить клиническую программу исследования, нацеленную на определение этого поражения. Программа приводится в таблице 5.

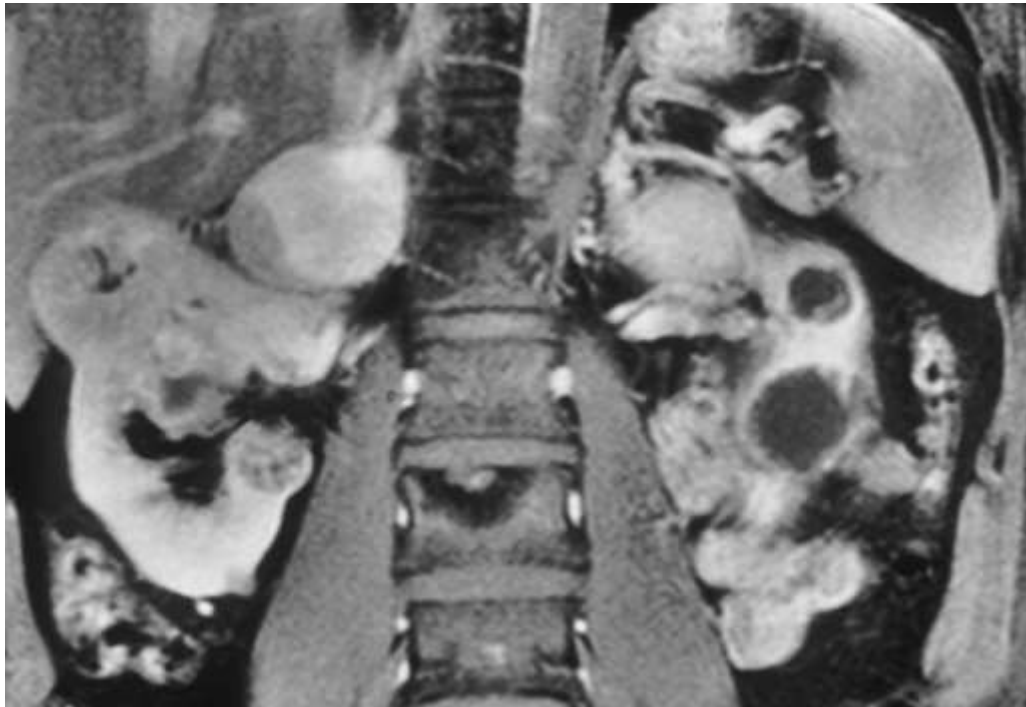


Рисунок 50

Болезнь Гиппеля-Линдау с двусторонней феохромоцитомой надпочечников и двусторонней, частично кистозной, карциномой почек. МРТ 34-летнего пациента

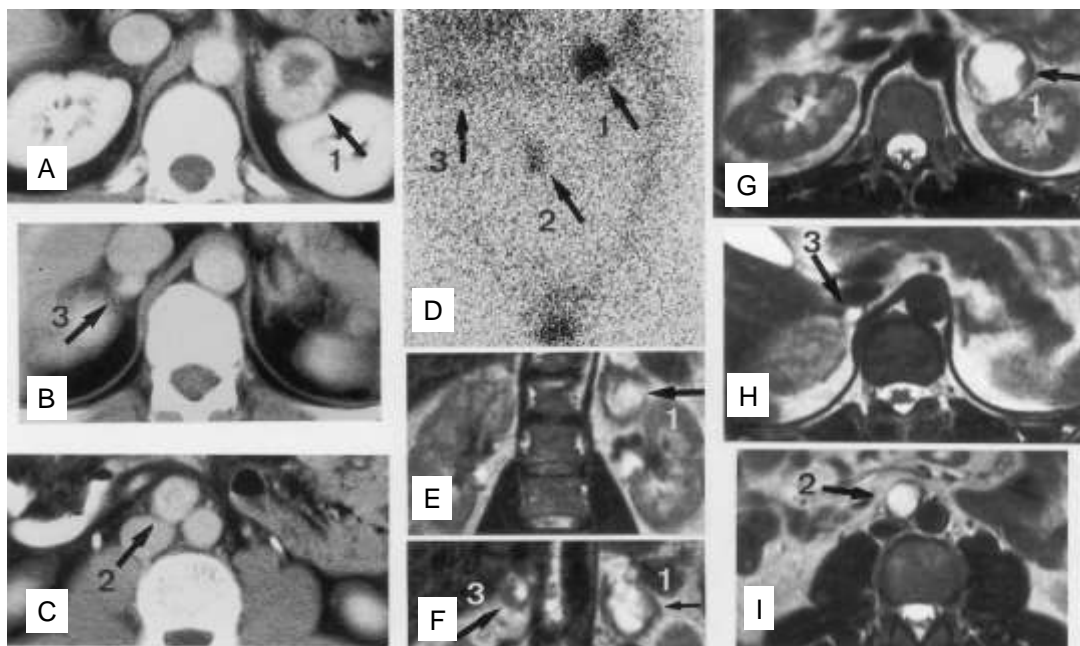


Рисунок 51

30-летний пациент с двусторонней феохромоцитомой надпочечников (1, 3) и вненадпочечниковой феохромоцитомой в брюшной полости (2)

A-C: КТ, D: MIBG Сцинтиграфия (фронтальная проекция), E, F: фронтальная проекция МРТ, G-I: горизонтальная проекция МРТ. Все 3 опухоли были удалены лапароскопически.

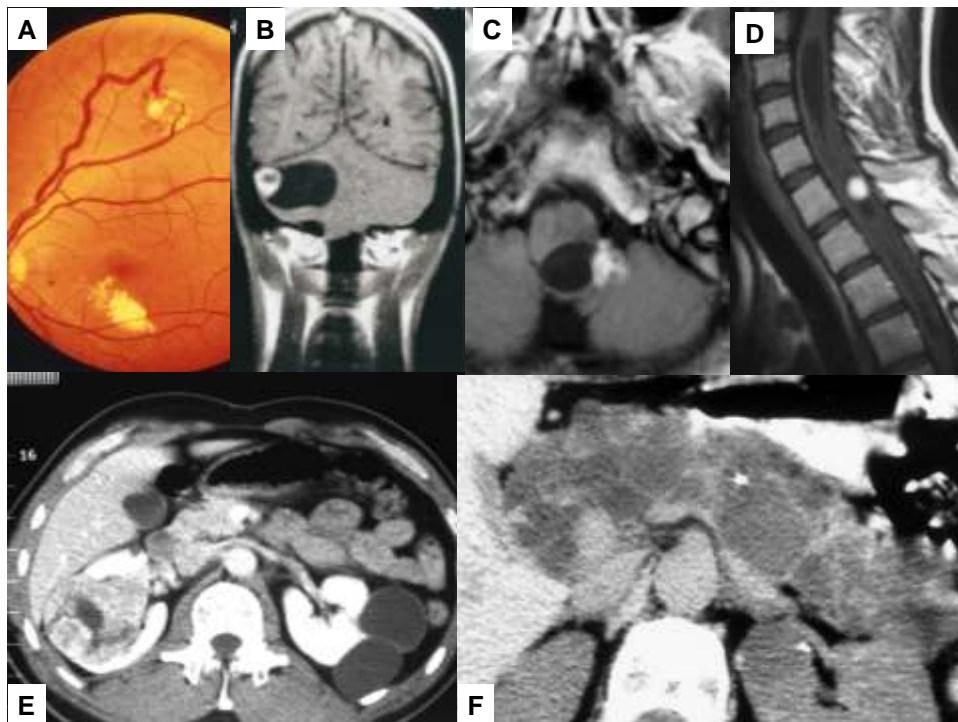


Рисунок 52

Изменения, вызываемые болезнью Гиппеля-Линдау вне параганглионарной системы: ангиома сетчатки (A), гемангиобластома центральной нервной системы: мозжечок (B, фронтальная проекция), мозговой ствол (C, вид сверху), спинной мозг, область шеи, вид сбоку (D), почечная карцинома правой почки и кисты почек слева (E), многочисленные кисты поджелудочных желез (F)

Таблица 5: Программа профилактики болезни Гиппеля-Линдау

- ☒ Ретиноскопия
- ☒ Магнитный резонанс головы
- ☒ Магнитный резонанс спинного мозга
- ☒ Магнитный резонанс брюшной полости
- ☒ Катехоламины в 24ч. моче или в плазме

16. Феохромоцитома и неврофиброматоз 1 типа (NF 1)

Неврофиброматоз 1 типа, также называемый болезнью Реклингхаузена, проявляется путем множественных нейрофибром кожи и является наследственным заболеванием с высокой степенью спонтанных мутаций, базирующихся на мутациях гена NF1 в хромосоме 17 (17q11.2). Типичными последующими изменениями являются Café-au-lait (кофейные) пятна на коже, подобные веснушкам пятна в подмышечных впадинах и коричневатые пятнистые узлы (узлы Лиша (Lisch)) на радужной оболочке (рис. 53-55). Наряду с этим возникают различные доброкачественные и злокачественные опухоли, происходящие из нервной ткани или эндокринных органов. Пациенты с феохромоцитомой и неврофиброматозом 1 типа встречаются редко. Фрайбургский Международный Реестр феохромоцитом содержит примерно 5% таких случаев. Также в случайных сериях неврофиброматоза 1 типа феохромоцитома встречается редко; опухоль выявляется только у примерно 3% пациентов. Вследствие этого имеется небольшое количество сообщений о сериях пациентов с NF1 и феохромоцитомой. В основе заболевания лежат мутации гена NF1. Ген NF1 состоит из 57 экзонов и вместе с тем является одним из самых больших генов человека. Поэтому его исследование требует очень больших затрат времени и денежных средств. Сложность представляет исследование большого количества (36) т.н. псевдо-генов. Также анализ потери больших частей гена (крупных делеций) имеет высокую стоимость.

Фрайбургская рабочая группа в 2006 и 2007 годах представила 3 публикации, описывающие молекулярно-генетическое и клиническое состояние пациентов с NF1 и феохромоцитомой. Существенным результатом, представляющим практическую важность является следующий: для примерно 90% этих пациентов устанавливается мутация гена NF1. Тем не менее, мутация не дает дальнейших указаний на причастность к возникновению заболевания; с другой стороны, не подтверждается учащение возникновения феохромоцитомы при специальных мутациях гена NF1. Третья работа подтверждает, что мутации гена NF1 были найдены только у пациентов, которые имели также изменения кожи в соответствии с мутацией NF1. В результате исследования следует, что анализ гена NF1 не может рекомендоваться для широкой практики из клинических соображений, а также по причине высоких затрат. При наличии NF1 феохромоцитомы, в большинстве случаев, расположены в надпочечниках, для 20% пациентов фиксируется двухсторонняя феохромоцитома. У 12% пациентов обнаруживается злокачественная феохромоцитома и только у 16% пациентов существовал семейный анамнез для NF1.

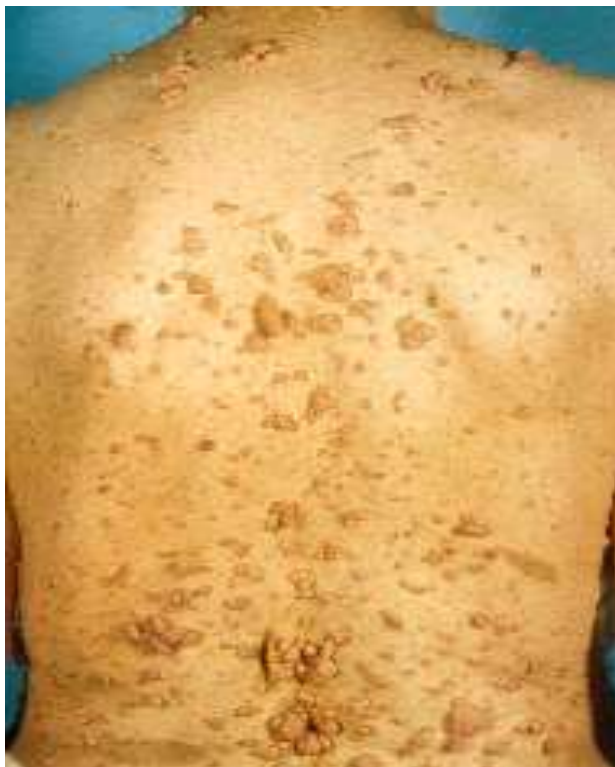

Рисунок 53

Нейрофиброматоз с многочисленными нейрофибромами кожи

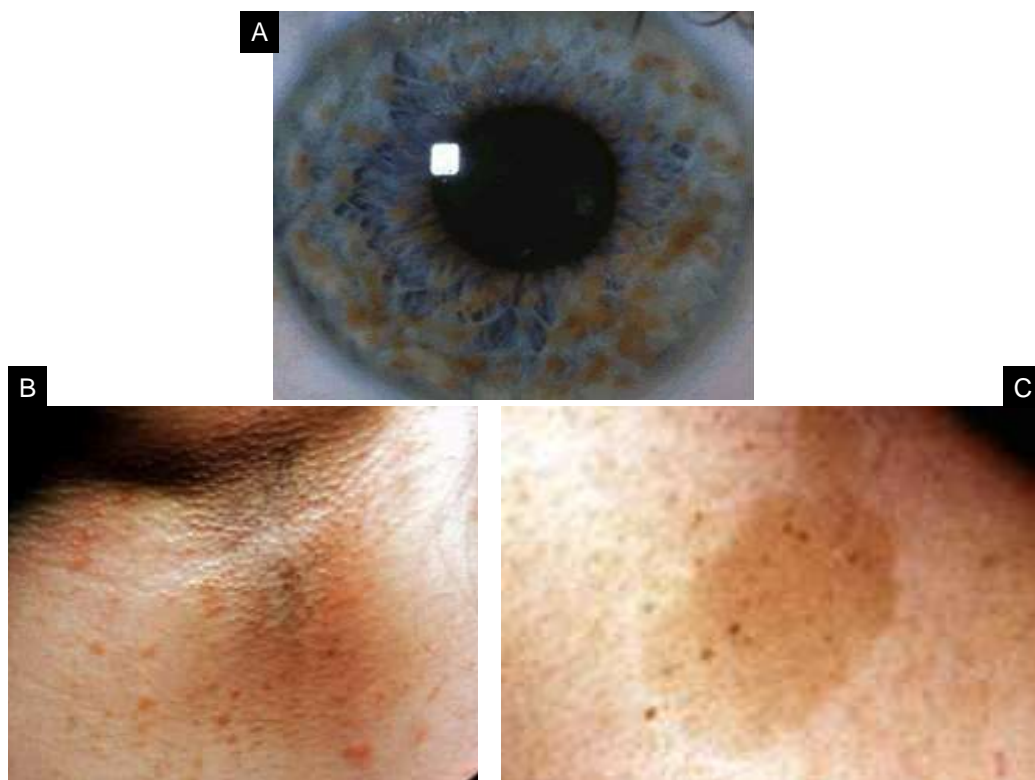


Рисунок 54

Нейрофиброматоз Реклингхаузена. А: Lisch узлы на радужной оболочке. В: Подобные веснушкам пятна в подмышечных впадинах. С: Так называемые кофейные (Café-au-lait) пятна

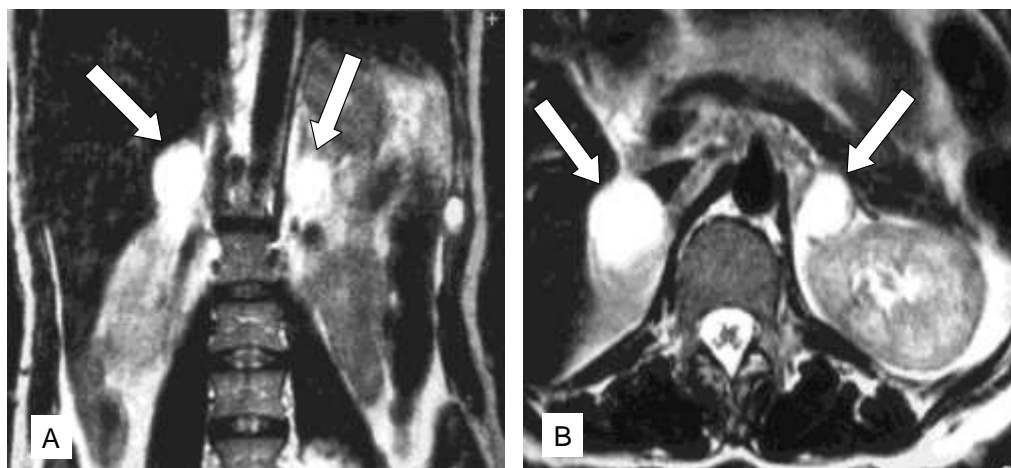


Рисунок 55

Двухсторонняя феохромоцитома надпочечников при неврофиброматозе 1 типа. ЯМР-томограмма, фронтальная (А) и горизонтальная (В) проекции.

При NF1 наряду с феохромоцитомой другие эндокринные опухоли выявляются очень редко. Описаны медуллярная карцинома щитовидных желез, аденомы околощитовидных желез и клеточные островные опухоли поджелудочной железы.

17. Синдром параганглиомы 1-4 типов

Синдромы параганглиомы (PGL) - это наследственные заболевания, которые могут сопровождать развитие феохромоцитомы и гломусной опухоли. Они распределены на 4 типа. После публикации описания в 2000 году для 1 типа, затем был описан тип 2, и в дальнейшем, типы 3 и 4. Определение синдрома параганглиомы основывается на научных сообщениях о пациентах с гломусной опухолью (Head and Neck - основание черепа и шея – параганглиома (Paraganglioma)). Распределение пациентов по 4 типам сегодня происходит после молекулярно-генетического анализа. Пациенты с PGL 1 типа имеют мутации гена SDHD, пациенты с PGL 2 - мутации гена SDHAF2, пациенты с PGL 3 - мутации гена SDHC, и также пациенты с PGL 4 имеют мутации гена SDHB.

<u>Название</u>	<u>Ген</u>	<u>Размещение хромосом</u>
Синдром параганглиомы Тип 1	SDHD	11q23
Синдром параганглиомы Тип 2	SDHAF2(SDH5)	11q13
Синдром параганглиомы Тип 3	SDHC	1q21-23
Синдром параганглиомы Тип 4	SDHB	1q36
Синдром параганглиомы без названия	SDHA	5p15.33

<u>Измененный ген</u>	<u>Заболевание</u>
SDHA	Синдром параганглиомы без названия
SDHB	Синдром параганглиомы тип 4
SDHC	Синдром параганглиомы тип 3
SDHD	Синдром параганглиомы тип 1
SDHAF2 (SDH5)	Синдром параганглиомы тип 2

Синдром параганглиомы тип 1 (PGL 1)

У пациентов с синдромом параганглиомы типа 1 есть мутации в гене SDHD. Речь идет о мутациях в одном из 4 экзонов, которые определяются путем установления последовательности нуклеотидов (секвенирование); либо об отсутствии одного или нескольких экзонов, которое определяется методом QMPSF (Quantitative Multiplex PCR of Short fluorescent Fragments). PGL 1 – наиболее часто встречающийся синдром параганглиомы.

Типичным для пациентов с PGL 1 является наличие нескольких опухолей, при этом как нескольких гломусных опухолей, так и нескольких феохромоцитом. Так же у пациентов только с одной опухолью установлены мутации гена SDHD.

Во Фрайбургском реестре находятся более 100 пациентов с мутациями SDHD и опухолями. Возраст при диагнозе составляет от 5 до 70 лет и, в среднем, тяготеет к 30 годам. Зависимость от пола пациента отсутствует. Почти у всех пациентов обнаружена гломусная опухоль. У большинства пациентов выявлена опухоль Glomus caroticum. Несколько гломусных опухолей было примерно у одной трети пациентов. Примерно одна четвертая часть пациентов имела феохромоцитому, большинство из них имели несколько феохромоцитом. Половина пациентов с феохромоцитомой имели опухоли, расположенные вне надпочечников в брюшной полости и одна треть пациентов имели торакальные феохромоцитомы. Злокачественные феохромоцитомы или гломусные опухоли были выявлены менее чем у 5% пациентов. У наследственной PGL 1 есть важная особенность: предрасположенность передачи от поколения к поколению рассматривается из расчета половины потомков, т.е. возможно молекулярно-генетическое подтверждение того, что 50% детей являются носителями мутации. Тем не менее, заболевания проявляются только у людей, унаследовавших предрасположенность от отца (рис. 56). Этот эффект называют также „Parent-of-Origin-Effect“, иногда также (что не совсем правильно) „Maternal Imprinting“. Примеры синдрома параганглиомы типа 1 приведены на рисунках 57 и 58.

Таблица, содержащая мутации гена SDHD, определенные во Фрайбургской лаборатории, находится в части 23.

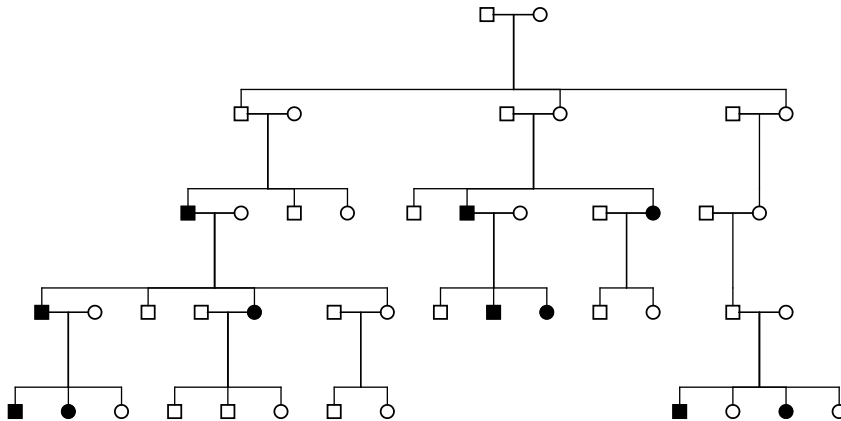


Рисунок 56

Родословное дерево семьи с мутацией SDHD. Обозначения: кружки: женщины, квадраты: мужчины, черным цветом обозначены: пораженные заболеванием. Можно видеть, что опухолевое образование возможно только в случаях, если предрасположенность была унаследована от отца.

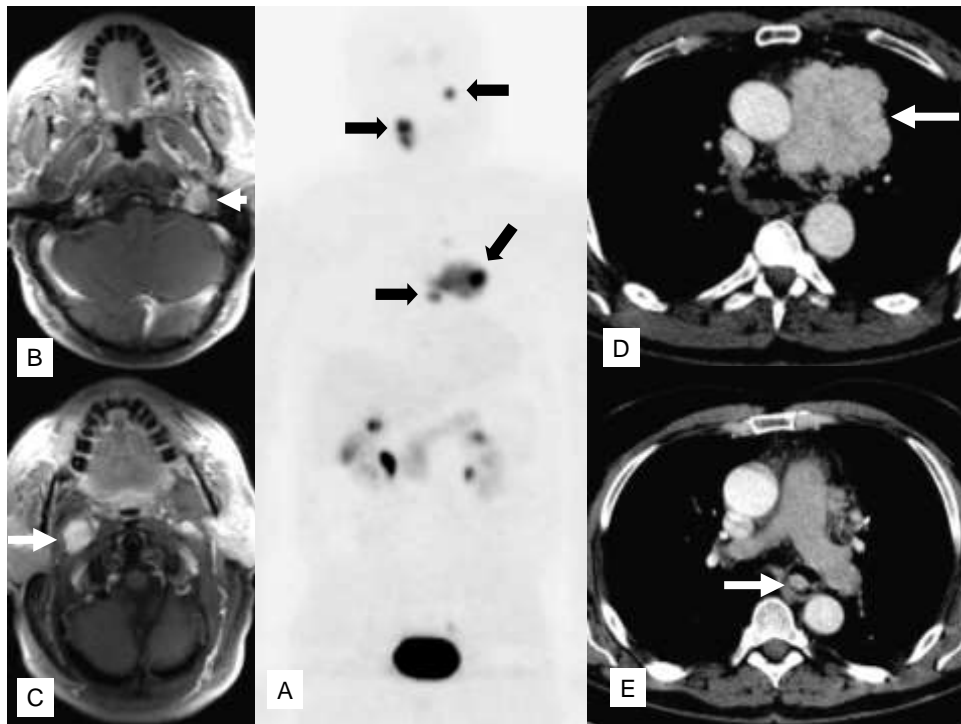


Рисунок 57

56-летний пациент с мутацией SDHD: А: 18 Fluor DOPA PET с двусторонними гломусными опухолями (верхние 2 стрелки и 2 медиастинальных феохромоцитомы (нижние стрелки). В и С: Гломусная опухоль в соответствии с верхними стрелками на А. D и E – торакальная феохромоцитома и феохромоцитома в средостении, соответственно с нижними стрелками на А.

А: Фронтальная проекция.

В-Е: Горизонтальная проекция, изображения, полученная с помощью магниторезонансной томографии (МРТ).

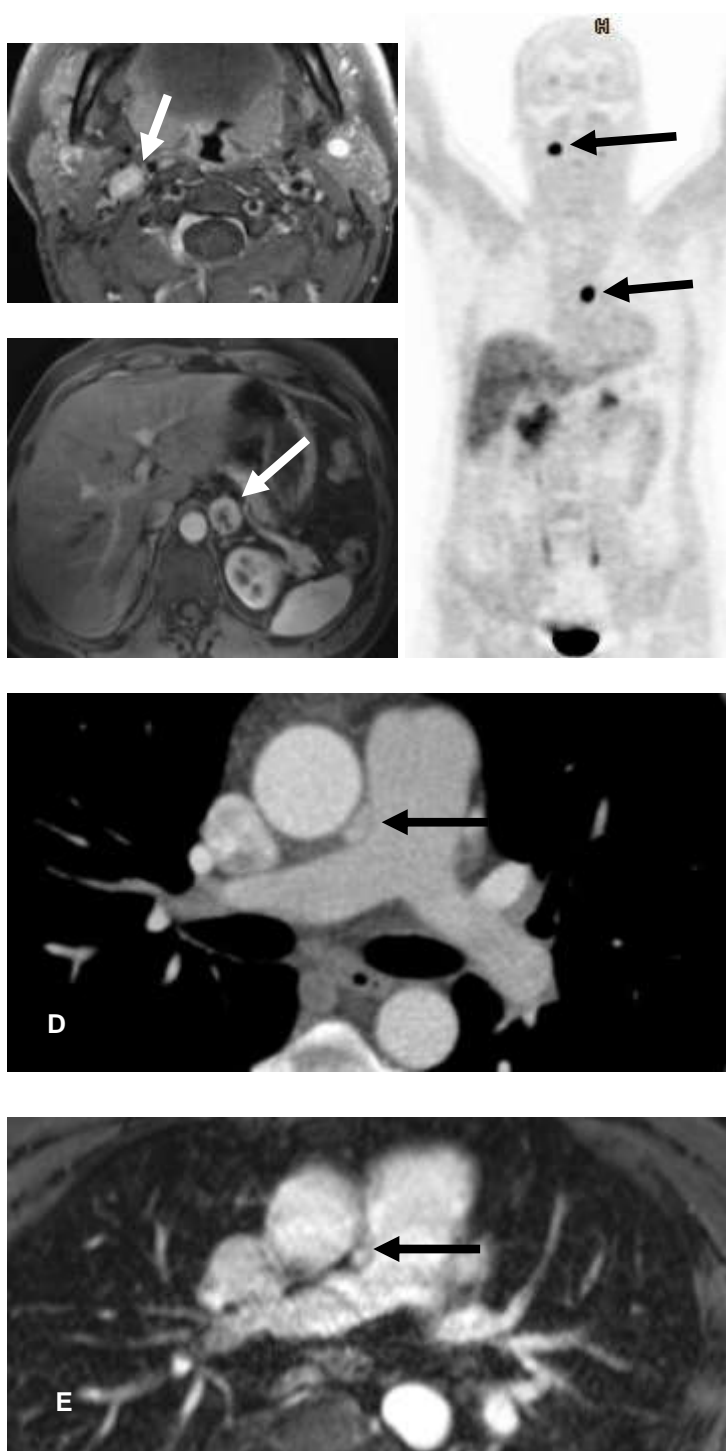

Рисунок 58

36-летний пациент с мутацией SDHD.

Во время операции по поводу гломусной опухоли была выявлена правосторонняя опухоль Glomus caroticum (сверху слева, а также верхние 2 стрелки), левосторонняя феохромоцитома (слева второе изображение сверху) и очень маленькая торакальная феохромоцитома между Arteria pulmonalis и главной аортой (слева оба нижних изображения – можно видеть как на изображении КТ ангиография, так и МР ангиография). Справа сверху 18 Fluor DOPA PET; Можно отчетливо увидеть опухоль Glomus caroticum и опухоль вблизи сердца (стрелки), напротив в левой эпигастральной области можно видеть только фоновую активность, обогащение, подтверждающее опухоль, отсутствует.

Синдром параганглиомы тип 2 (PGL 2)

Пациенты с синдромом параганглиомы 2 типа имеют мутации в гене SDHAF2. На сегодняшний день в этом гене была описана только одна мутация. Она находится в непосредственной близости от экзона 4 и называется SDHAF2 с.232G > A (p. Gly78Arg).

У всех пациентов с PGL 2 выявляется исключительно гломусная опухоль.

Возраст при диагнозе составляет примерно от 30 до 70 лет и, в среднем, составляет примерно 40 лет. Зависимость от пола пациента отсутствует. PGL 2 передается по наследству аутосомными хромосомами. Таким образом, заболевание встречается в каждом поколении и у обоих полов.

Синдром параганглиомы тип 3 (PGL 3)

У пациентов с синдромом параганглиомы типа 3 (рис. 59) присутствуют мутации в гене SDHC. Речь идет либо о мутациях в одном из 6 экзонов, которые определяются путем установления последовательности нуклеотидов (секвенирование); либо об отсутствии одного или нескольких экзонов, которое определяется методом QMPSF (Quantitative Multiplex PCR of Short fluorescent Fragments). PGL 3 встречается редко.

PGL 3 характеризуется проявлением гломусной опухоли. В Фрайбургском Международном Реестре феохромоцитом-гломусных опухолей зафиксировано всего чуть больше 30 пациентов с мутацией SDHC. Почти у всех присутствует гломусная опухоль. Только у немногих пациентов присутствовал семейный анамнез при параганглионарных опухолях. Возраст при заболевании составляет от 30 до 70 лет, в среднем, около 40 лет. Таким образом, пациенты с мутациями SDHC по большей части не отличаются от пациентов с гломусной опухолью без подтверждения мутации (единичные гломусные опухоли).

После исследования очень многих пациентов с феохромоцитомой при отсутствии подтверждения мутации SDHC вначале считали, что при феохромоцитоме мутации SDHC отсутствуют. Между тем, у таких пациентов существуют подтверждения наличия мутаций гена SDHC. Эти пациенты имеют феохромоцитомы в надпочечниках, вне надпочечников в брюшной полости или в грудной клетке. В целом, речь идет об очень немногочисленных случаях. PGL 3 передается по наследству преимущественно с помощью аутосомальных генов. Таким образом, заболевание встречается в каждом поколении и у обоих полов. Вероятно, что пенетрантность заболевания является низкой, вследствие чего можно в большинстве случаев объяснять безрезультатность семейного анамнеза.

Пример исследования пациента с синдромом параганглиомы типа 3 приводится на рисунке 58.

Таблица с мутациями гена SDHC, определенными во Фрайбургской лаборатории, находится в части 23.

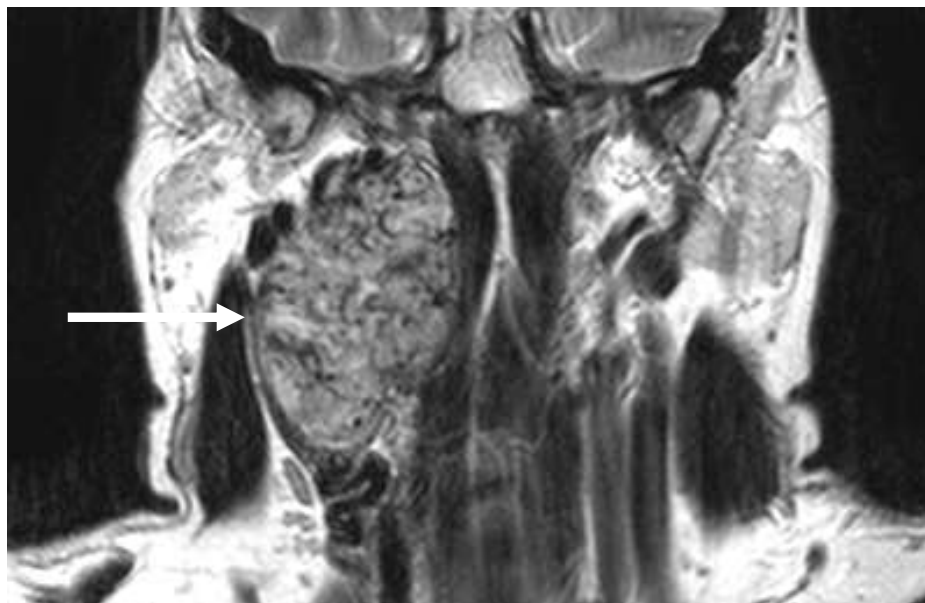


Рисунок 59

37-летний пациент с мутацией SDHC. Правосторонняя опухоль глоточного гломуса. Состояние после операции (не полностью) и облучения (без эффекта).

Синдром параганглиомы тип 4 (PGL 4)

У пациентов с синдромом параганглиомы типа 4 (рис. 60 - 62) присутствуют мутации в гене SDHB. Речь идет либо о мутациях в одном из 8 экзонов, которые определяются путем установления последовательности нуклеотидов (секвенирование); либо об отсутствии одного или нескольких экзонов, которое определяется методом QMPSF (Quantitative Multiplex PCR of Short fluorescent Fragments). PGL 4 является вторым, наиболее часто встречающимся, после PGL 1, синдромом параганглиомы.

Типичным для пациентов с PGL 4 является наличие феохромоцитомы вне надпочечников и/или гломусной опухоли. Часто у пациентов есть только одна опухоль. Во Фрайбургском списке находятся более 200 человек с мутацией гена SDHB. Однако, из этих пациентов только у примерно двух третей выявлена феохромоцитома или гломусная опухоль. Остальная треть пациентов - это родственники - носители мутации, у которых опухоли не выявлены. Возраст при диагнозе составляет от 15 до 70 лет, и, в среднем, составляет примерно 40 лет. Пол пациента влияния не оказывает.

Гломусные опухоли были обнаружены примерно у одной трети пациентов. Из них практически половина опухолей – Glomus caroticum. Очень немногие из пациентов имели несколько гломусных опухолей.

Феохромоцитома была обнаружена примерно у половины пациентов. Из них опухоли в надпочечниках имела только примерно одна треть пациентов. Феохромоцитомы, расположенные вне надпочечников, но в брюшной полости, были обнаружены у двух третей пациентов. Из них у пациентов с феохромоцитомой было выявлено 10% пациентов, имеющих несколько феохромоцитом. Также 10% пациентов имели торакальные феохромоцитомы, расположенные в грудной полости.

Злокачественные феохромоцитомы или гломусные опухоли были обнаружены почти у одной трети пациентов. Особенностью может считаться то, что при PGL 4 могут встречаться карциномы почек. Однако, подобные случаи до сих пор были описаны только для немногих семей. При выполнении МРТ исследование брюшной полости должно производиться особенно тщательным образом, чтобы определить изменения почек.

PGL 4 в основном передается по наследству с помощью аутосомальных хромосом. Таким образом, заболевание может встречаться у всех поколений независимо от пола. Вероятно, что пенетрантность заболевания является низкой, вследствие чего можно в большинстве случаев объяснять безрезультатность семейного анамнеза.

Пример исследования пациента с синдромом параганглиомы типа 4 приводится на рисунках с 59 по 61.

Таблица с мутациями гена SDHB, определенными во Фрайбургской лаборатории, находится в части 23.

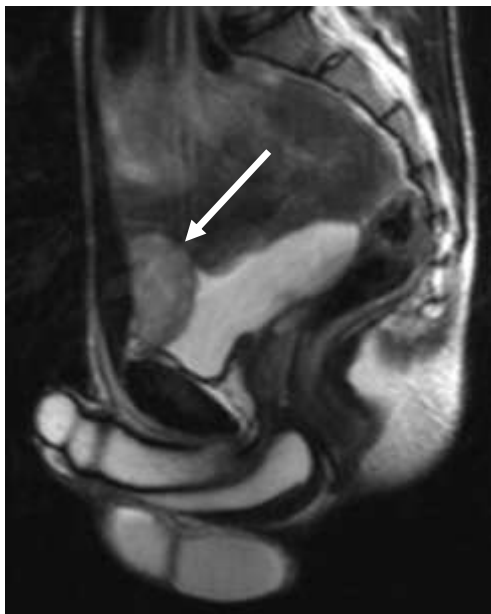


Рисунок 60

18-летний пациент с мутацией SDHB и феохромоцитомой перед мочевым пузырем. 5 лет наблюдались проблемы с кровообращением, также после опорожнения мочевого пузыря. Опухоль обнаружена как окказиональный случай при урологическом обследовании из-за повышенного давления. Было успешно выполнено эндоскопическое удаление феохромоцитомы без повреждения мочевого пузыря.

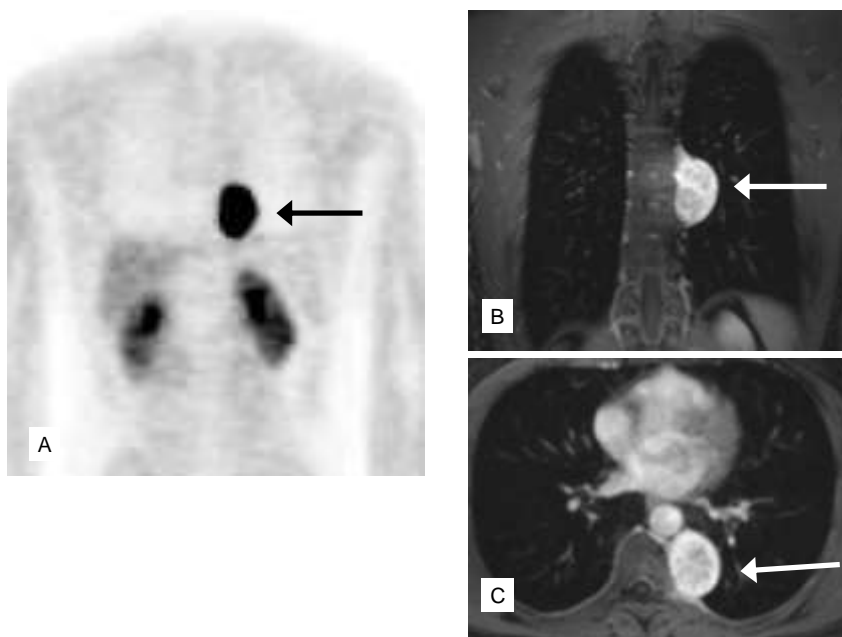


Рисунок 61

45-летний пациент с мутацией SDHB и торакальной феохромоцитомой. Изображение получено с помощью ^{18}F fluor DOPA PET (A) и МРТ на 2 уровнях (B, C); опухоль окрашена контрастным веществом. Выполнена успешная эндоскопическая операция.

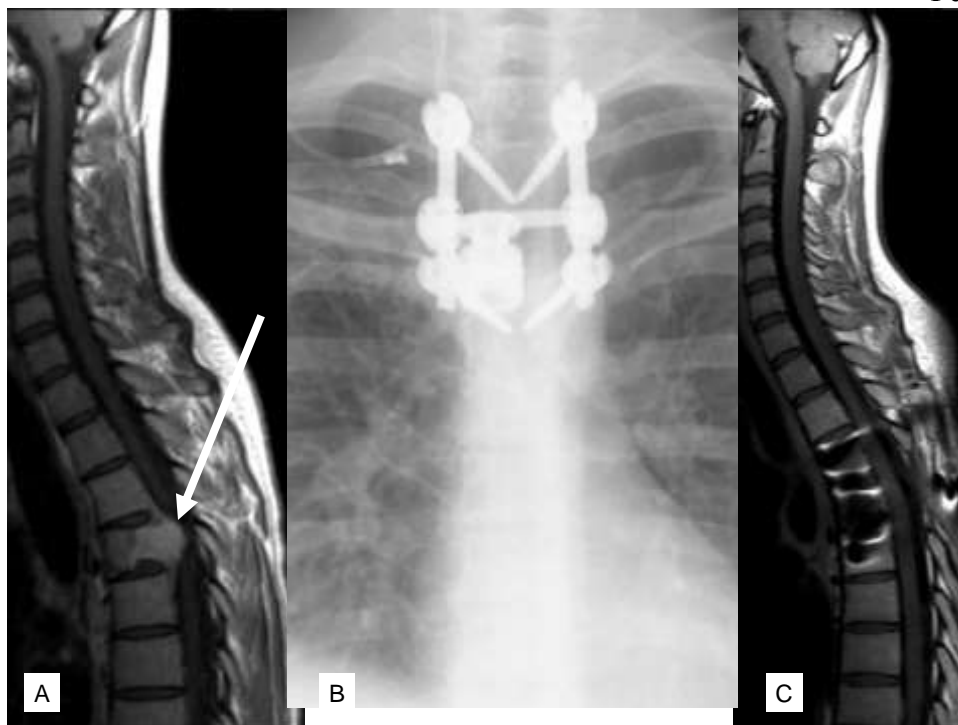


Рисунок 62

28-летняя пациентка с мутацией SDHB и злокачественной феохромоцитомой. На левом изображении стрелкой показан один метастаз кости в стволе позвоночника. Позвонк был удален и заменен титановым протезом (изображение в центре и справа), без повреждений нервов и без сокращения роста

Исследования пациентов с мутациями SDHB и SDHD, зафиксированные в Европейско-Американском Реестре Феохромоцитом и параганглиом (European-American-Pheochromocytoma-Paraganglioma-Registry) недавно были проанализированы нами с учетом пенетрантности, связанной с возрастом (рис. 363А и 63 В). Была выявлена различная пенетрантность для опухолей в областях: шея-основание черепа, грудная клетка и брюшинно-тазовая полости (рис. 63А). Драматичным является различие для пенетрантности между зарегистрированными пациентами и их родственниками по сравнению с зарегистрированными пациентами и родственникам с мутациями SDHD (рис. 63В)

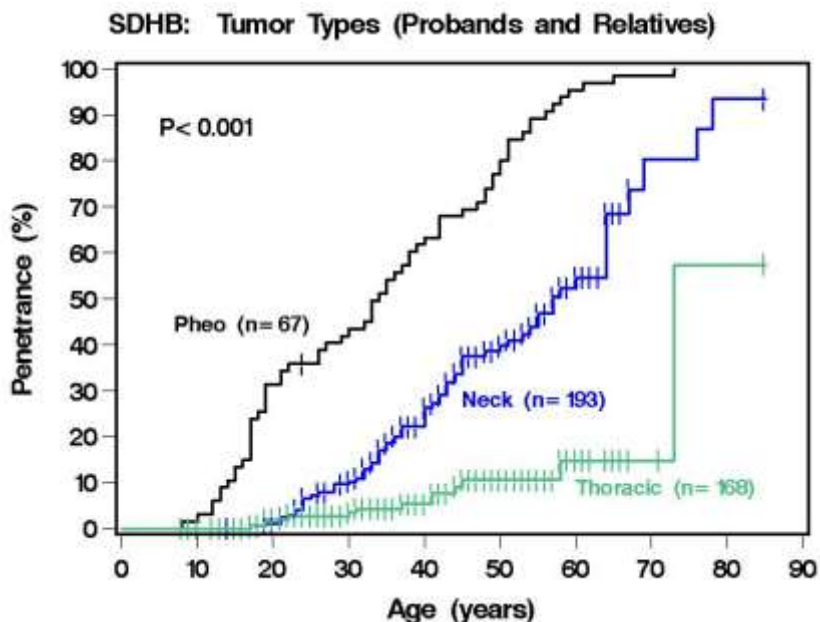


Рис.63А

SDHB: Типы опухолей (пациенты, принимающие участие в исследовании и их родственники)

По горизонтали: Возраст (годы)

По вертикали: Пенетрантность (%)

График черного цвета – Феохромоцитома

График синего цвета – Шейный отдел

График зеленого цвета - Грудная полость

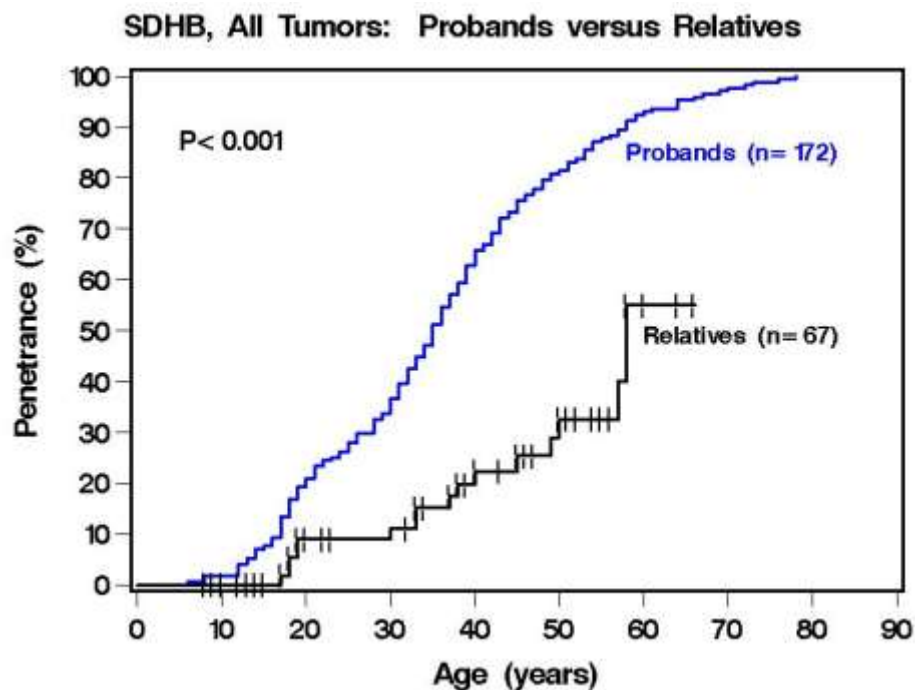


Рис.63В

SDHB: Все опухоли (пробанды (пациенты, принимающие участие в исследовании по сравнению с их родственниками)

По горизонтали: Возраст (годы)

По вертикали: Пенетрантность (%)

График черного цвета – Родственники

График синего цвета – Пациенты

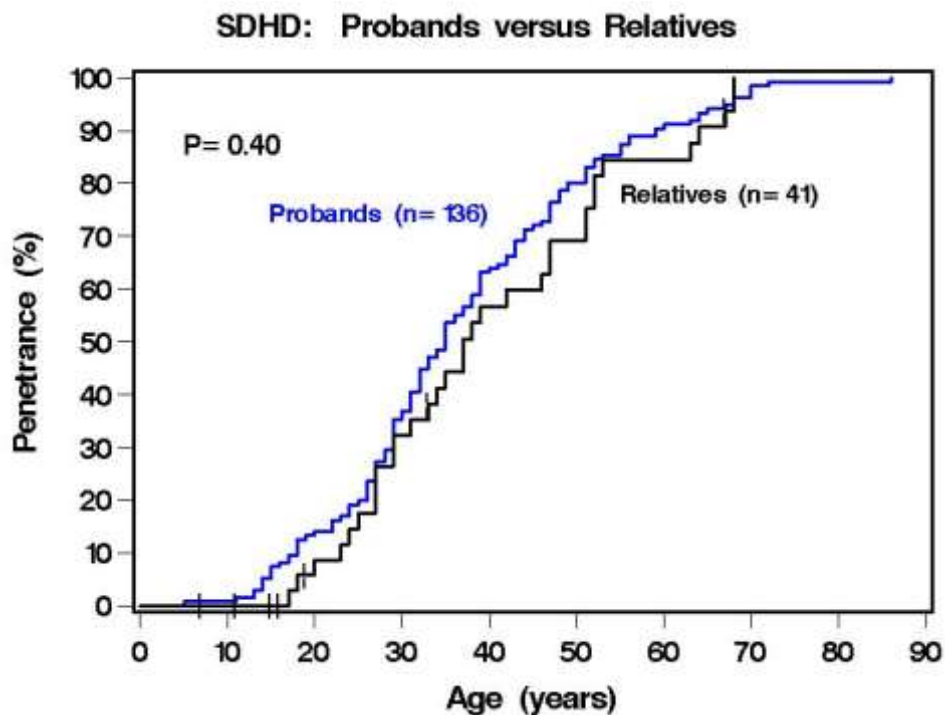


Рис. 63С

SDHD: Пациенты, принимающие участие в исследовании по сравнению с их родственниками)

По горизонтали: Возраст (годы)

По вертикали: Пенетрантность (%)

График черного цвета – Родственники

График синего цвета – Пациенты

Рисунок 63

Пенетрантность в зависимости от возраста у пациентов с мутациями SDHB и SDHD

А: Риск для феохромоцитом, расположенных в брюшной полости (Pheo), гломусной опухоли (Neck) и опухоли, размещенной в грудной клетке (Thorax) у носителей мутаций SDHB: Можно увидеть, что до 50 лет около 75% опухолей локализируются в животе, примерно 40% гломусных опухолей и примерно 10% опухолей в полости грудной клетки.

В: Наличие опухолей у носителей мутаций SDHB; сравнение зарегистрированных пациентов и их родственников: обнаруживается значительное различие для частоты заболеваний; до 50-ого года жизни случаи заболевания были у 80% зарегистрированных пациентов, однако, у родственников только 30%.

С: Наличие опухолей у носителей мутаций SDHD; сравнение зарегистрированных пациентов и их родственников: Сравнительно идентичный риск для пациентов и их родственников.

Профилактические исследования у пациентов с PGL 1 и PGL 4

Все носители мутации (за исключением потомков - носителей мутации SDHD по женской линии) должны подвергаться клиническому и профилактическому исследованию. Программа профилактики нацелена на диагностирование феохромоцитом и гломусных опухолей во всех областях тела, т.е. в области основания черепа - шеи, грудной полости, брюшной и тазовой области. Стандартной программой может считаться:

Таблица 6. Программа профилактики при синдроме параганглиомы 1-4 типа

MPT основания черепа и шеи

MRT грудной клетки

MRT брюшной полости, включая тазовую

Контроль катехоламинов или метанефрина в плазме или в 24 ч. анализе мочи

Эта стандартная программа может быть модифицирована с учетом различных точек зрения:

Радиологическое исследование с помощью ¹²³Jod-MIBG, ¹⁸Fluor-DOPA или Octreoscan может заменить MPT при недостаточной чувствительности.

Сцинтиграфия может комбинироваться с MRT, с исследованием КТ. Такая комбинация выполняется при т.н. ¹⁸ Fluor DOPA PET КТ.

Так как больничные кассы на сегодняшний день компенсируют только получение одного изображения области тела в день, программа MPT охватывает 3 дня, напротив ¹⁸ Fluor DOPA PET КТ занимает один день.

Для носителей мутаций гена SDHC рекомендуется исследование грудной клетки и брюшной полости. При этом возможно ограничить исследование области шеи и основания черепа, так как у носителей этих мутаций практически исключены случаи обнаружения гломусных опухолей.

Программа профилактики для пациентов с PGL 1 и PGL 4

Для пациентов, у которых после удаления опухоли было определено наличие мутации генов SDHB или SDHD, должно устанавливаться последующее наблюдение, состоящее из соответствующей, не проводимой перед операцией – остаточной программы.

Важным является сохранение регулярного контроля для пациентов с синдромом параганглиомы. Временные промежутки и объем программы контрольных исследований являются на сегодняшний день различными для разных клинических центров.

На сегодня является приемлемым следующее:

Для пациентов с PGL 1 выполнение исследований по полной программе проводят сначала ежегодно. Если отдельные области тела не затронуты, интервалы между исследованиями

могут быть увеличены. У пациентов без проявлений является оправданным интервал исследования 3 года.

У пациентов с PGL 4, из-за повышенного риска проявления злокачественных феохромоцитом, продление интервалов более 1 года следует дополнительно обосновать. С другой стороны, для многих пациентов с PGL 4 на протяжении многих лет опухоли не проявляются. Вызывает удивление нередкое отсутствие у родственников, являющихся носителями мутаций, определенных в рамках генетических семейных исследований, каких-либо опухолей вплоть до позднего возраста. Для таких людей достаточными считаются интервалы 3 года.

Профилактические исследования и последующее наблюдение пациентов с PGL 2 и PGL 3

Пациенты с PGL 2 и PGL 3 встречаются довольно редко. Таким образом, существует небольшой опыт, на который ссылаются рекомендации по профилактике и последующему наблюдению. В частности, это касается PGL 2.

При PGL 3 следует рекомендовать после установления мутации в гене SDHC осуществлять комплексную проверку автономной нервной системы путем радиологической или комбинированной радиологической и ядерной программы исследований. Возникновение многочисленных и злокачественных гломусных опухолей при PGL 3 бывает крайне редко. Из этого можно сделать вывод, что исследования при последующем наблюдении достаточно проводить примерно раз в 3 года.

Сегодняшние знания о синдроме параганглиомы основываются на систематических данных, полученных на протяжении не более 10 лет. Новые публикации дают важные указания, связанные с изменениями в профилактике и последующем наблюдении.

18. Особые ситуации

Феохромоцитома при беременности

Выявление феохромоцитомы во время беременности является очень редкой, но чрезвычайно актуальной ситуацией. В литературе, а также в Фрайбургском Международном Европейско-Американском реестре такие случаи представлены.

Течение заболевания в такой ситуации может представлять угрозу для жизни. Опыт современных пациентов, подтвержденный документально, у нас отсутствует. На рисунке 64 показана беременная пациентка с феохромоцитомой; благодаря особенной локализации опухоли в области грудной клетки непосредственное давление на опухоль увеличивающейся маткой отсутствовало, так что кровяное давление не изменялось.

Другое сообщение о подобном случае относится к 1979 году. В этом случае совпадение беременности и феохромоцитомы было более драматическим. 22-летняя пациентка на протяжении 6 месяцев имела повторяющиеся существенные жалобы. Эти жалобы, выражающиеся в обширной головной боли отличались от хорошо известной ей мигрени. Кроме этого у нее были сильные приступы потоотделения. Кровяное давление было существенно повышено, измерения составляли 280/120 мм рт.ст. На 29-ой неделе беременности был предположен диагноз феохромоцитомы, который подтвердился с определением повышенного уровня катехоламинов. При ультразвуковом исследовании было установлено наличие образования в правом надпочечнике. Вследствие этого на 33-ей неделе беременности было выполнено кесарево сечение и одновременное удаление феохромоцитомы при одной обширной операции.

Ребенок и мать перенесли операцию благополучно. Годами позднее у матери было обнаружено заболевание Гиппеля – Линдау, послужившее основанием для феохромоцитомы. Как это часто бывает при феохромоцитоме, отчетливо совпали симптомы состояния и диагноз. Ранее представлявшая опасность операция теперь может проводиться эндоскопическим путем с низким риском для матери и ребенка во 2-ой трети беременности.

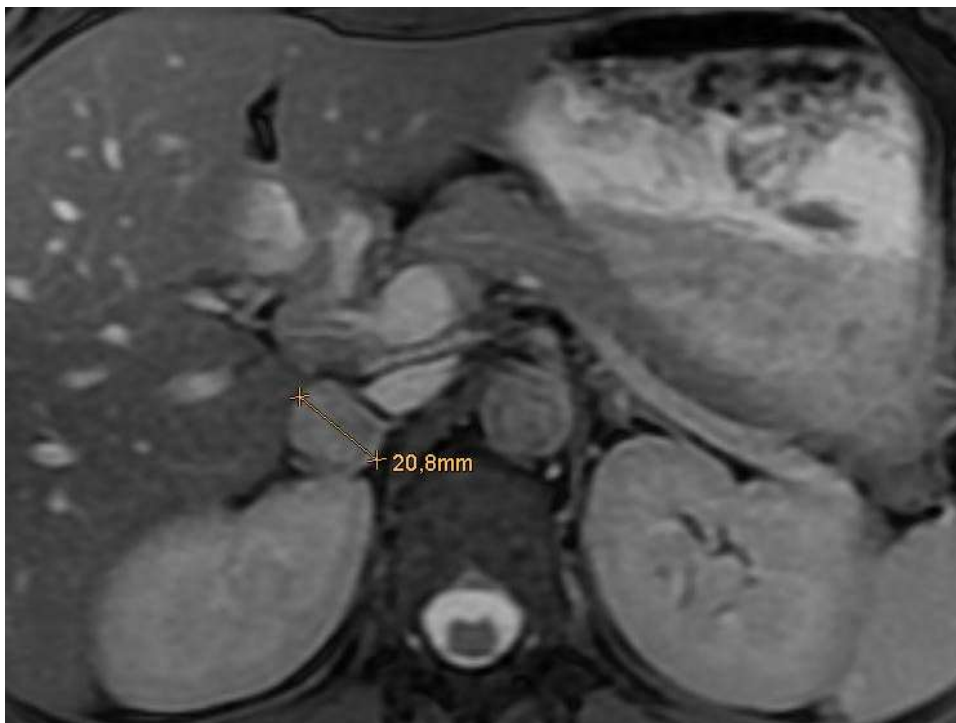


Рисунок 64

Пациентка с феохромоцитомой правой почки (2 x 2,5 см). Снимок сделан через 10 дней после кесарева сечения. Опухоль активировалась на 38 неделе беременности.

Феохромоцитома у детей и несовершеннолетних

Появление феохромоцитомы у детей и несовершеннолетних вызывает отдельный вопрос о причинах (этиологии) ее возникновения. Уже в раннем возрасте симптомы, ассоциируемые с феохромоцитомой соответствуют вышеперечисленным. Однако, по неизвестной причине, возраст существенно ниже, чем у пациентов со спорадическими (единичными) феохромоцитомами.

В результате оценки данных, полученных из Международного Фрайбургского реестра, известно, что феохромоцитома в рамках синдрома встречается у детей (в возрасте 4-10 лет) в более чем 90% случаев и у несовершеннолетних (в возрасте 11- 18 лет) в 70% случаев. Таким образом, подтверждается соотношение преобладающего числа пациентов с феохромоцитомой с мутациями в возрастных группах. Анализ частоты случаев приводит к диапазону мутаций гена VHL.

19. Новые гены-кандидаты при наследственной феохромоцитоме

Если у родственников пациентов также обнаружены феохромоцитомы или гломусная опухоль, следует ожидать наличия у всех заинтересованных лиц мутаций в генах. Тем не менее, существует ряд пациентов, для которых в известных на сегодняшний день генах не обнаружена никакая-либо мутация. Однако, очень вероятно, что мутации существуют у таких пациентов, у которых есть несколько опухолей или которые очень молоды, т.е. менее 20 лет при постановке диагноза. Для таких пациентов, с учетом их малой доли среди остальных пациентов, подтверждение мутации затруднительно.

Ген TMEM127

Ген TMEM127 был описан совсем недавно в связи с параганглионарными опухолями. До сих пор мутации были обнаружены, прежде всего, у пациентов, у которых опухоли были локализованы в надпочечниках. Между тем также представлены сообщения об опухолях находящихся вне надпочечников в заднем отделе брюшной полости и гломусных опухолях.

Ген MAX

До сих пор мутации гена MAX были описаны только в одной работе. Все пациенты имели феохромоцитомы надпочечников.

Ген SDHA

Для гена SDHA также предлагается немного описаний, связанных с параганглионарными опухолями. Остается ожидать, будут ли проводиться и какие именно исследования для пациентов с мутациями генов TMEM127 и MAX и будут ли получены отличия от «уже известных» генов.

20. Названия мутаций

Основы генетики

Целью молекулярной генетики является определение наследственных изменений, вызывающих заболевания. При этом определенные гены-кандидаты анализируются на наличие мутаций. Подтверждение мутации дает ответ на вопрос, почему у пациента есть опухолевое заболевание.

Для носителей мутации, не имеющих заболеваний, перспективным является обеспечение, применения профилактических мер, направленных на измененный ген или на специальную мутацию. Также подтверждение мутации информирует пациента о спектре имеющегося риска. Комплексное содержание этого спектра риска должно сообщаться в рамках комиссии по генетике человека. Пациент должен будет направляться в клинику к лечащему врачу, который вновь разъяснит спектр риска, назначит программу профилактики и последующего наблюдения, а также осуществит отдельные исследования. Чтобы понимать, что именно является неблагоприятной наследственностью, необходимо некоторое знание основ. Следующие сведения приводятся для объяснения этих основ и обеспечения понимания понятия мутации.

Хромосомы

Гены локализуются на 46 человеческих хромосомах, 22 пары, а также 44 аутосомные хромосомы и 2 половых хромосомы. Они нумеруются по их величине; самая большая - это хромосома 1. Половые хромосомы называются X (женская) и Y (мужская). Женщины имеют 2 X хромосомы, мужчины имеют хромосомы X и Y итого 23 хромосомных пары. При окраске раствором Гимза на хромосоме выявляется перетяжка, которая называется центромерой. Центромера делит хромосому на короткое плечо (обозначается буквой «р») и длинное плечо (обозначается буквой «q»). Центромера определяет движение хромосомы во время клеточного деления. Некоторые из перетяжек можно подразделить на субперетяжки (вторичные перетяжки). Вторичные перетяжки позволяют идентифицировать отдельные хромосомы в наборе. Таким образом объясняется локализация, например, для гена SDHD на #11q2.3, это означает: Хромосома 11, длинное плечо, перетяжка 2, вторичная перетяжка 3.

Структура хромосом на стадии метафазы может быть определена при помощи светового микроскопа. Они состоят из 2 спиралеобразных нитей, которые связаны радикалами фосфатов и сахаров друг с другом. Каждая нить состоит из дезоксирибонуклеиновой кислоты (ДНК) с нуклеотидами: гуанин G, аденин A, тимин T и цитозин C.

ДНК и относящиеся к ней аминокислоты

Строительными элементами ДНК являются 4 основания, и упомянутые радикалы сахаров и фосфатов. Основание вместе с радикалами сахаров и фосфатов называют нуклеотидом. Таким образом ДНК характеризуется и определяется последовательностью 4 оснований. Этими основаниями являются гуанин, аденин, тимин и цитозин (сокращенно G, A, T и C) (рис. 65).

ДНК содержит информацию для белков (протеинов). Эти сведения точно установлены для каждого протеина соответствующим геном. Таким образом гены входят в состав ДНК, вместе с самыми маленькими строительными камнями, нуклеотидами и вместе с тем различными основаниями, они определяют число и последовательность протеинов и их составляющие, которые содержат аминокислоты в закодированной форме. Имеются 20 аминокислот, ключом к которым является человеческая ДНК. Химические формулы структуры приведены на рис. 66. Для аминокислот применяются сокращения, либо из трех букв, либо из 1 буквы (Таблица 7). Кодирование аминокислот с помощью ДНК происходит таким образом, что для аминокислоты предоставляются всегда 3 нуклеотида (основания). Это называют генетическим кодом.

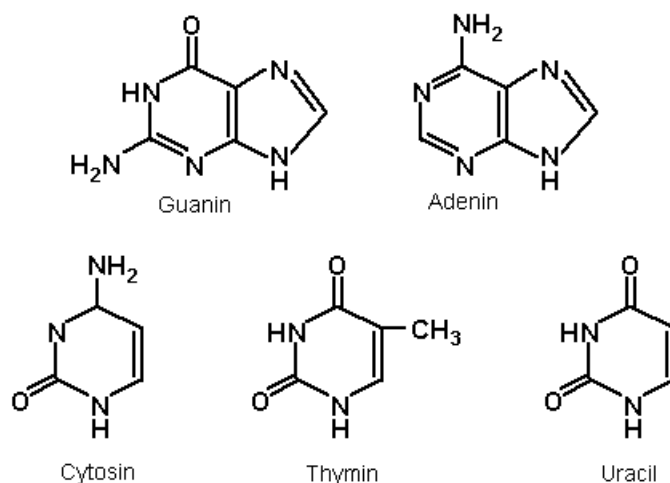


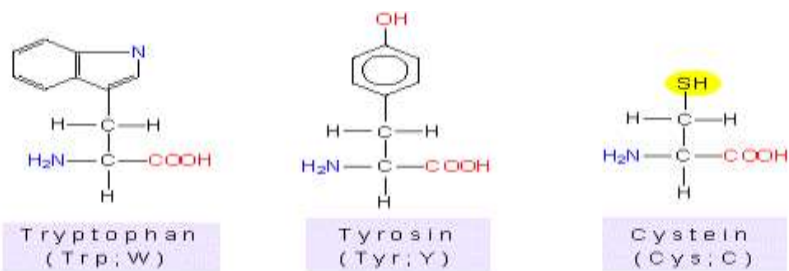
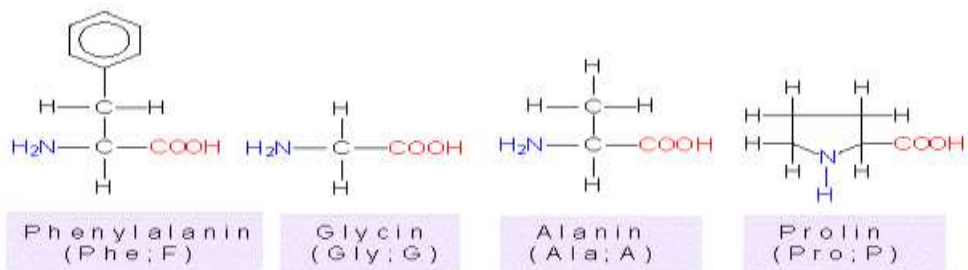
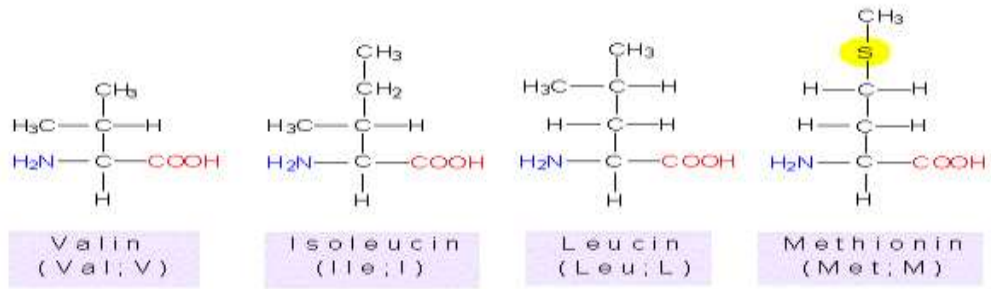
Рисунок 65

Основания ДНК: аденин (A), цитозин (C), гуанин (G) и тимин (T). Для РНК (рибонуклеиновая кислота, RNA) тимин заменен на урацил (U).

Аминокислота	Буквенный код	Буквенный код	Аминокислота	Буквенный код	Буквенный код
1. Аланин	Ala	A	11. Лейцин	Leu	L
2. Аргинин	Arg	R	12. Лизин	Lys	K
3. Аспаргиновая кислота	Asp	D	13. Метионин	Met	M
4. Аспаргин	Asn	N	14. Фенилаланин	Phe	F
5. Цистеин	Cys	C	15. Пролин	Pro	P
6. Глютамин	Glu	E	16. Серин	Ser	S
7. Глютаминовая кислота	Gln	Q	17. Треонин	Thr	T
8. Глицин	Gly	G	18. Триптофан	Trp	W
9. Изолейцин	Ile	I	19. Тирозин	Tyr	Y
10. Гистидин	His	H	20. Валин	Val	V

Таблица 7.

Сокращение для отдельных аминокислот



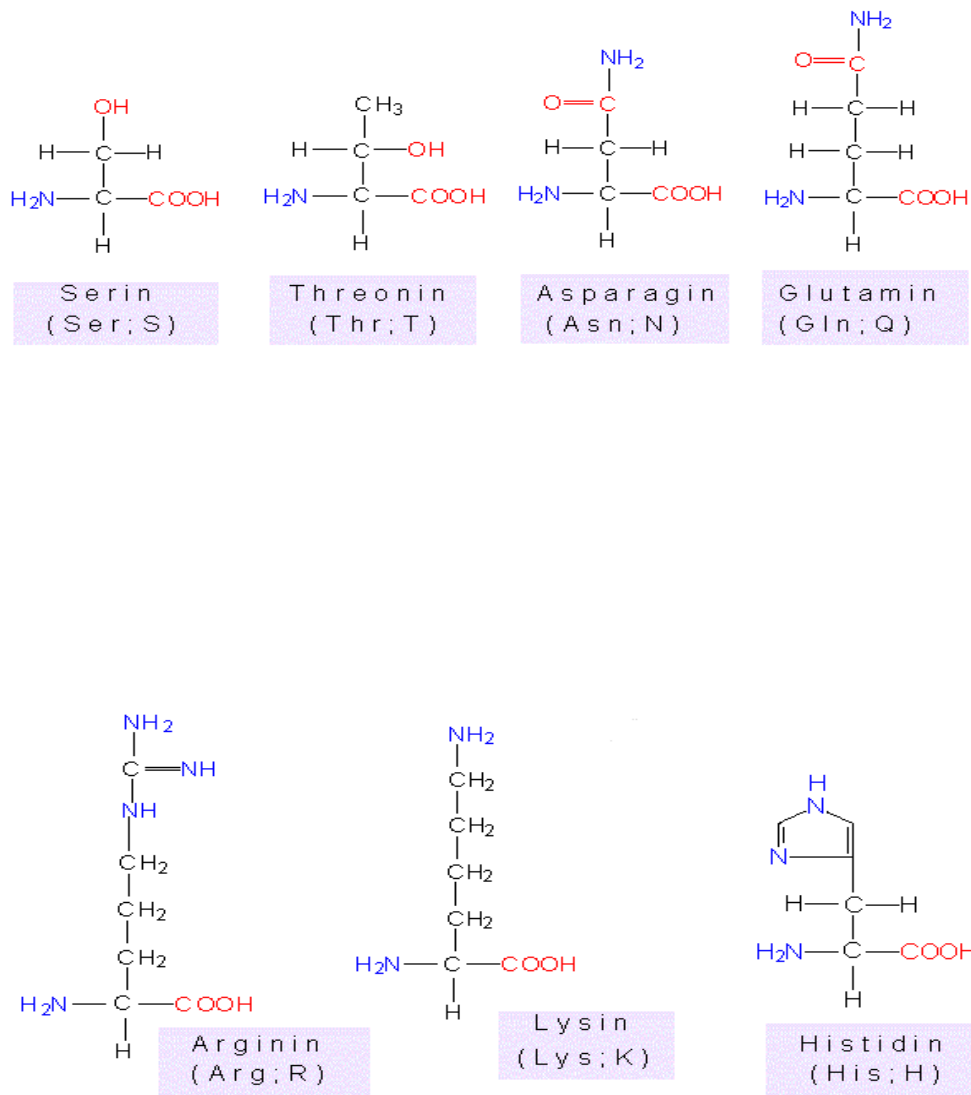


Рисунок 66

Валин Изолейцин Лейцин Метионин
 Фениланин Глицин Аланин Пролин
 Триптофан Тирозин Цистеин
 Серин Треонин Аспарагин Глютамин
 Аргинин Лизин Гистидин

Химические структурные формулы незаменимых аминокислот

Генетический код

Генетический код является основой современной генетики человека и имеет значение для решения всех биологических и медицинских вопросов. Изменения генетического кода приводят к образованию аномальных протеинов. Таким образом, наименьшие изменения могут иметь значительные последствия. Генетический код определяется последовательностью оснований ДНК. Соответственно определяют 3 основания, например, АТС или ТСС или GGG, которые, как принято говорить, кодируют аминокислоту (amino acid или AA). Из 4 оснований А, Т, С и G составляются на основе расчета 64 различные комбинации из 3 оснований, так называемые триплеты.

Таким образом, существует гораздо больше триплетов, чем 20 аминокислот. Однако, генетический код содержит также информацию для начала и конца протеинов. Началом всегда является аминокислота метионин, т.е. код АТG. Конец определяется, так называемыми, стоп-кодонами. Это TGA, TAA, или TAG, которые обозначаются названиями опал, охра и янтарь. Таким образом, для остальных 19 аминокислот находятся в распоряжении 60 различных триплетов. Из этого в итоге следует, что некоторые аминокислоты кодируют различные триплеты (= кодируют кодоны). Или наоборот, одну аминокислоту кодируют от одного до шести различных триплетов.

Факт, что некоторые аминокислоты кодируются несколькими триплетами, называют дегенерацией генетического кода (рис. 67).

ДНК, РНК, экзоны, интроны, промотор

Геномная ДНК - это ДНК, которая находится в ядре клетки. Таким образом, белые клетки крови, которые имеют ядра и называются лейкоцитами, содержат геномную ДНК. ДНК применяется при генетических исследованиях. Поэтому эти исследования могут осуществляться при помощи анализов крови. В ядре информация о структуре белка переписывается с ДНК на иРНК (информационную (матричную) РНК). Для этого служат копии маленьких отрезков геномной ДНК, которые имеют незначительные изменения: вместо основания тиамин используется основание урацил (сокращенно U). Поэтому эти информационные цепочки не называются ДНК (дезоксирибонуклеиновая кислота = *desoxyribo nucleic acid*), а называются РНК (рибонуклеиновая кислота = *ribonucleic acid*). Так как РНК переносит информацию из ядра клетки, она называется информационной (матричной, РНК-посредник). Таким образом, описанный генетический код передается РНК и осуществляется построение белка; по этой причине будет для генетического кода вместо тиамина (Т) (ДНК) в большинстве случаев указывается урацил (РНК) (рис. 67).

Гены состоят из нескольких крупных отрезков ДНК, который имеют определенные структурные признаки. Такие отрезки называют промотор, экзон(-ы) и интрон(-ы). Большинство генов имеют несколько экзонов и соответственно, несколько интронов, которые обозначаются установленными цифрами. Промотор это предшествующая гену последовательность нуклеотидов. Первый экзон гена начинается со стартового кодона АТГ (АТГ =метионин). Последний экзон заканчивается стоп-кодоном (ТГА, ТАА или TAG). Экзон - это участок гена, который содержит информацию о структуре соответствующего протеина (белка). Значение интрона неизвестно. иРНК является «переводом» всех экзонов гена. Информация экзонов затем объединяется. Это называется сплайсинг (Splicing). В начале и в конце интрона находятся специальные стыки, принимающие участие в сплайсинге. Места соединения интронов и экзонов называют концевыми сайтами сплайсинга. Эти стыки состоят из 2 нуклеотидов (2 основания плюс сахарады и фосфаты) цитозин и гуанин (CG), которые всегда стоят в начале интрона или аденин и гуанин (AG) в конце интрона. Если иРНК перевести в обратном направлении, получается ДНК гена, которая является исключительно ДНК экзона. ДНК, содержащая кодирующую информацию, называется также сДНК (сDNA, комплиментарная ДНК). сDNA является лабораторным продуктом или также синтетической конструкцией, служащей для подсчета нуклеотидов (оснований). сDNA используется в генетической инженерии для продуцирования генетических клонов. сDNA всех известных генов и соответствующая информация к генам находятся в специальных банках данных в Интернете.

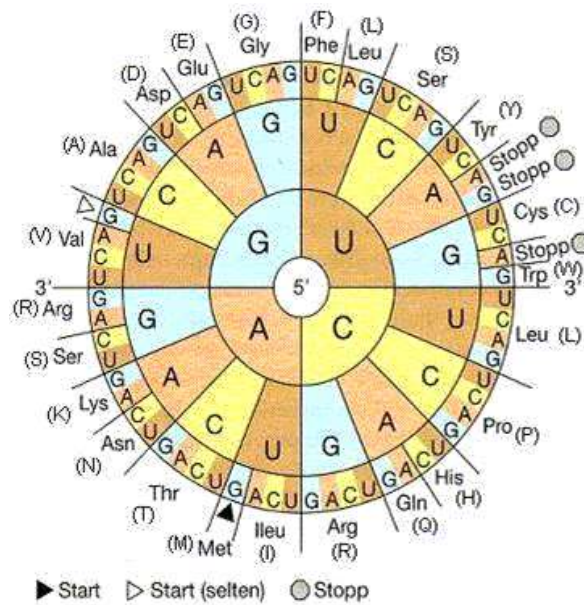


Рисунок 67

Генетический код

В цветных полях приводятся основания РНК (RNA). Триплеты читаются изнутри наружу. Таким образом, к примеру, триплет САС, обозначает, что это кодировка для аминокислоты гистидин (3-х буквенное His, 1-буквенное Н). Аминокислоты во внешнем кругу соотносятся с 3-хбуквенными и 1-буквенными сокращениями. Так как урацил (U) является составляющей частью, как основа для РНК (RNA) в противоположность ДНК с тиминном (Т) в качестве основания, нужно переводить на рисунке U в Т, чтобы понять указания для мутаций. Для сокращений аминокислот смотри Таб. 7.

ДНК варианты и их порядок в комплиментарной ДНК (сDNA) и в кодонах

Последовательность оснований называют секвенцией (последовательность, порядок следования). Определение последовательности оснований называют секвенированием. Таким образом, секвенирование служит для подтверждения нормального состояния или отклонений (т.н. варианты). Нормальную секвенцию называют также Wildtyp (дикий тип, типовая (природная) форма).

Если установлено отклонение, его можно локализовать соответствующим образом. Для этого используется подсчет оснований сDNA. Последовательно записывают ген, с. для основания сDNA, номер, нормальное основание, обозначения для обмена и в конце найденное основание. Следовательно, говорят, например, о VHL с. 505 T> C, что в гене VHL основание тимин в позиции 505 сDNA заменен цитозином. Если вариант касается сайтов сплайсинга (Splice site), используют номер последнего или первого основания экзона и пишут +1 или +2 или -2, или -1. VHL с. 676+2 T> G означает таким образом, что 2-е основание сайта сплайсинга, которое следует за основанием 676 сDNA, вместо тиамина изменено на гуанин.

Изменение основания должно выполняться относительно его локализации и значения в кодоне. Нумерация кодона следует за аминокислотами комплиментарной ДНК (сDNA). Обозначение выполняется с дополнением р. для протеина, далее однобуквенное или трехбуквенное сокращение нормальной аминокислоты, номер аминокислоты и новая аминокислота. Таким образом образуется название VHL р A103L, что в VHL-протеине на позиции аминокислоты 103 вместо аланина находится лейцин. Идентичное обозначение звучит как VHL р. Ala103Leu. Таким образом, при изменении основания в соответствующем кодоне (здесь как пример взят 55) либо происходит замена аминокислот, например, TGC> TCC (цистеин> серин (р. Cys55Ser) или для стопового кодона добавляют TGC> TGA: цистеин> опал = стоп или х (р. Cys55х) или для TGC> TGT кодируют ту же аминокислоту: цистеин> цистеин (р. Cys55Cys).

Мутации и полиморфизм

Понятие мутация не употребляется как стандартное определение. Здесь и в большинстве случаев при разговорах под мутацией понимают генетическое изменение, наследственность, отклоняющуюся от нормы и вызывающую заболевание. Нейтральное понятие вариант не делает различий между мутациями и полиморфизмом и изменением ДНК, не вызывающим заболеваний. Спектр мутаций велик. Мутации могут осуществляться путем замены оснований, что обозначается также как точечная мутация

пункта, и приводят к значительному отрыву (большим делециям) и комплексному распределению и перераспределению гена (перегруппировка).

Изменения ДНК (варианты), которые всегда расцениваются как мутации

Изменения ДНК (варианты), которые всегда расцениваются как мутации, вызываются стоповыми кодонами, малыми отрывами (делециями) или дополнения (вставки), если они не касаются одного или нескольких кодонов, или делеции одного или нескольких экзонов или значительной перегруппировки.

Большой частью встречающиеся мутации являются точечными мутациями, которые вызваны либо заменой одной аминокислоты, либо стоповым кодоном. В этом пояснении рассматриваются мутации, связанные с укорачивающим влиянием на протеин (= truncating мутации) и не связанные с укорачивающим влиянием на протеин (non-truncating мутации). При этом следует принять, что изменения протеина могут как подтверждаться, так и не подтверждаться. В таких случаях говорят о мнимых изменениях протеина.

Мутации с укороченными белками (truncating mutations)

1. Нонсенс-мутации

Эти мутации приводят к появлению стоп кодона. Мутации касаются основания и изменяют триплет, т.е. кодон, исходя из того, что последовательность основания ТАА (охра), TAG (янтарь) или TGA (опал). Вместо охра, опала и янтаря ставится X, например, Cys13X; в этом случае образование протеина преждевременно прекращается после 12 аминокислот.

2. Мутация сайта сплайсинга

Мутации в локусах сплайсинга обуславливают образование аномальных белков с лишними аминокислотными последовательностями в общей белковой цепи. Как правило, изменяется нуклеотид на одной или 2-х позициях после экзона или перед следующим. Например, VHL с.553+2T> G. Сплайсинг-мутация изменяет последовательность; у протеина отсутствует следующий экзон.

3. Мутации со сдвигом рамки считывания (Frameshift Mutations)

Тип мутации в последовательности ДНК, для которого характерна вставка или делеция нуклеотидов, в количестве не кратном трем; (4, 5, 7, 8, 10, 11 и т. д. нуклеотиды), что приводит к сдвигу рамки считывания. ATG/TTG/CCG/TGC/CCT/AAG в результате встраивания А в позицию 5 становится ATG/TAT/GCC/GTG/CCC/TAA/G ... Вместе получается 4 кодона к GTG и таким образом образуется стоп кодон. Мутация на уровне

протеина звучит в обыкновенном сокращении следующим образом: р. Leu2TyrfS4X: Аминокислота лейцин в позиции 2 будет через рамку считывания (FS) тирозином и 4 кодон после этого становится стоп кодоном, который приводит к преждевременной терминации протеина. При нескольких вставках и делециях может не происходить образования стопкодона, но это может привести к изменению сайта сплайсинга, что также приводит к сокращению протеина.

4. Крупные делеции и перегруппировки также приводят к сокращению протеина. Посредством MLPA, QMPSF или похожих методов выясняется, какие экзоны отсутствуют. Точные места отрыва и возможные изменения структуры не определяются. Анализы гена VHL, выполненные Фрейбургской лабораторией, подтвердили, что большие делеции изменяются в зависимости от семей.

5. Мутации со вставкой или отсутствием одного или нескольких кодонов встречаются редко. Нет точных подтверждений, вызывают ли эти изменения заболевание; однако, как правило, исходят из этого. В таких случаях присутствуют изменения как при миссенс-мутациях.

Миссенс-мутации (без сокращения протеина) (Missense Mutationen)

Миссенс-мутации возникают, если одну аминокислоту заменяют другой аминокислотой, это приводит к возникновению заболеваний. Чаще всего одно основание заменяется другим (точечная мутация), иногда меняются 2 или даже 3 основания. Хорошими примерами являются мутации кодона 918 RET. Ген RET р. С634W или VHL р. Y98H. Для обеих мутаций считается, что в семьях с встречающейся мутацией, затронуты заболеванием, только носители мутации. Это называется косегрегация (сегрегация – генетическое расщепление). В дальнейшем, имеется несколько сотен людей из разряда обычного населения (доноры), у которых какие-либо мутации не обнаруживаются. Для определения мутации как миссенс мутация ДНК должны выполняться оба требования. Для проверки определения миссенс мутации следует проверять также ее варианты, также путем так называемых *silico* анализах при помощи программ, представленных для применения в Интернете. Программы называются, например, SIFT; SNAP, PolyPhen или MutationTaster.

21. Критерии качества для центров феохромоцитомы и гломусной опухоли

Пациенты с феохромоцитомой и параганглиомой должны получать специальное обслуживание в соответствующих центрах.

Однако, нельзя быть уверенным, что все сведения и методики, представленные в этом информационном сообщении, могут находиться в распоряжении центров. Также необходимо наличие достаточного практического опыта. Ввиду редкости этого заболевания, ежегодное количество пациентов, проходящих лечение не может быть слишком высоким. Как минимум, ежегодно фиксируется около 10 пациентов с вновь обнаруженной феохромоцитомой или 5 пациентов с вновь обнаруженной гломусной опухолью. Это количество предположительно даже меньше. Следует учитывать, что диагностика и операции не всегда могут выполняться врачами по месту проживания, это подтверждается печальным и неудовлетворительным опытом многих пациентов. Не следует забывать о молекулярной диагностике и консультациях. Современные исследования требуют соответствующих лабораторий, генетических консультаций и клинического обслуживания, в соответствии с профилактической медициной. Пациенты вероятно не будут возражать и возьмут на себя вопросы, связанные с поездками на лечение, если специальные клиники будут предоставлять все необходимые услуги.

Таким образом, адекватное обслуживание пациентов с феохромоцитомой может рационально выполняться только в интегрированных межотраслевых центрах, и должно осуществляться незамедлительно, а также поддерживаться официально.

22. Список литературы

- Alberts MW, McMeekin JO, George JM. Mixed multiple endocrine neoplasia syndromes. *JAMA* 1980;244:1236-1237
- Alsmeyer G, Neumann HPH (Hrg). Die Von Hippel-Lindau Erkrankung – Eine Patienten – orientierte Krankheitsbeschreibung Hrg: Verein für von der von Hippel-Lindau (VHL) Erkrankung betroffene Familien e.V. 2010
- Al-Sobhi S, Peschel R, Zihak C, Bartsch G, Neumann H, Janetschek G. Laparoscopic partial adrenalectomy for recurrent pheochromocytoma after open partial adrenalectomy in von Hippel-Lindau disease. *J Endourol*. 2002 Apr;16(3):171-4.
- Amar L, Bertherat J, Baudin E, Ajzenberg C, Bressac-de Paillerets B, Chabre O, Chamontin B, Delemer B, Giraud S, Murat A, Niccoli-Sire P, Richard S, Rohmer V, Sadoul JL, Stropf L, Schlumberger M, Bertagna X, Plouin PF, Jeunemaitre X, Gimenez-Roqueplo AP. Genetic testing in pheochromocytoma or functional paraganglioma. *J Clin Oncol*. 2005;23:8812-8
- Amar, L.; Servais, A.; Gimenez-Roqueplo, A.P.; Zinzindhoue, F.; Chatellier, G.; Plouin, P.F. Year of diagnosis, features at presentation, and risk of recurrence in patients with pheochromocytoma or secreting paraganglioma. *J Clin Endocrinol Metab*. 2005b Apr;90(4):2110-2116.
- American Thyroid Association Guidelines Task Force, Kloos RT, Eng C, Evans DB, Francis GL, Gagel RF, Gharib H, Moley JF, Pacini F, Ringel MD, Schlumberger M, Wells SA Jr. Medullary thyroid cancer: management guidelines of the American Thyroid Association. *Thyroid*. 2009 Jun;19(6):565-612. Review. Erratum in: *Thyroid*. 2009 Nov;19(11):1295
- Andersen GS Toftdahl DB, Lund JO, Strandgaard S, Nielsen PE. The incidence rate of pheochromocytoma and Conn's syndrome in Denmark, 1977-1981. *Journal of Human Hypertension* 1988;2:187-189
- Anouar, Y.; Desmoucelles, C.; Yon, L.; Leprince, J.; Breault, L.; Gallo-Payet, N.; Vaudry, H. Identification of a novel secretogranin II-derived peptide (SgII(187-252)) in adult and fetal human adrenal glands using antibodies raised against the human recombinant peptide. *J Clin Endocrinol Metab*. 1998a Aug;83(8):2944-2951.
- Anouar, Y.; Yon, L.; Desmoucelles, C.; Leprince, J.; Breault, L.; Gallo-Payet, N.; Vaudry, H. Identification of a novel secretogranin II-derived peptide in the adult and fetal human adrenal gland. *Endocr Res*. 1998b Aug-Nov;24(3-4):731-736.
- Anouar, Y.; Yon, L.; Guillemot, J.; Thouennon, E.; Barbier, L.; Gimenez-Roqueplo, A.P.; Bertherat, J.; Lefebvre, H.; Klein, M.; Muresan, M.; Grouzmann, E.; Plouin, P.F.; Vaudry, H.; Elkahloun, A.G. Development of novel tools for the diagnosis and prognosis of pheochromocytoma using peptide marker immunoassay and gene expression profiling approaches. *Ann N Y Acad Sci*. 2006 Aug;1073:533-540.
- Astuti D, Douglas F, Lennard TW, Aligianis IA, Woodward ER, Evans DG, Eng C, Latif F, Maher ER. Germline SDHD mutation in familial pheochromocytoma. *Lancet* 2001;357:1181-1182
- Astuti D, Latif F, Dallol A, Dahia PL, Douglas F, George E, Skoldberg F, Husebye ES, Eng C, Maher ER. Gene mutations in the succinate dehydrogenase subunit SDHB cause susceptibility to familial pheochromocytoma and to familial paraganglioma. *Am J Hum Genet* 2001;69:49-54
- Averbuch SD, Steakley CS, Young RC. Malignant pheochromocytoma: effective treatment with a combination of cyclophosphamide, vincristin and dacarbacin. *Ann Int Med* 1988; 109: 267-273
- Azizi, M.; Fumeron, C.; Jebara, V.; Day, M.; Fagon, J.Y.; Plouin, P.F. Pheochromocytoma revealed by type A acute aortic dissection. *J Hum Hypertens*. 1994 Jan;8(1):69-70.
- Badenhop RF, Cheriian S, Lord RS, Baysal BE, Taschner PE, Schofield PR. Novel mutation in the SDHD gene in pedigree with familial carotid body paraganglioma and sensorineural hearing loss genes. *Genes Chromosomes Cancer* 2001;31:255-263
- Baudin E, Habra MA, Deschamps F, Cote G, Dumont F, Cabanillas M, Arfi-Roufe J, Berdelou A, Moon B, Al Ghuzlan A, Patel S, Lebouilleux S, Jimenez C. Therapy of endocrine disease: treatment of malignant pheochromocytoma and paraganglioma. *Eur J Endocrinol*. 2014 Sep;171(3):R111-22. doi: 10.1530/EJE-14-0113. Epub 2014 Jun 2. Review.
- Bausch B, Boedeker CC, Berlis A, Brink I, Cybulla M, Walz MK, Januszewicz A, Opocher G, Eng C and Neumann HP Genetic and Clinical Investigation of Pheochromocytoma: A 22-year experience, from Freiburg, Germany to International Effort. *Annals of the New York Academy of Sciences* 2006;1073: 112-121.
- Bausch B, Borozdin W, Mautner VF, Hoffmann MM, Boehm D, Robledo M, Cascon A, Harenberg T, Schiavi F, Pawlu C, Peczkowska M, Letizia C, Calvieri S, Arnaldi G, Klingenberg-Noftz RD, Reisch N, Fassina A, Brunaud L, Walter MA, Mannelli M, MacGregor G, Palazzo FF, Barontini M, Walz MK, Kremens B, Brabant G, Pfäffle R, Koschker AC, Lohofner F, Mohaupt M, Gimm O, Jarzab B, McWhinney SR, Opocher G, Januszewicz A, Köhlhase J, Eng C, Neumann HP; European-American Pheochromocytoma Registry Study Group. Germline NF1 mutational spectra and loss-of-heterozygosity analyses in patients with pheochromocytoma and neurofibromatosis type 1. *J Clin Endocrinol Metab*. 2007;92:2784-92
- Bausch B, Borozdin W, Neumann HP and the European-American Pheochromocytoma Study working Group. Clinical and genetic characteristics of patients with neurofibromatosis type 1 and pheochromocytoma. *New England Journal of Medicine* 2006;354(25): 2729-31.
- Bausch B, Koschker AC, Fassnacht M, Stoevesandt J, Hoffmann MM, Eng C, Allolio B and Neumann HP. Comprehensive mutation scanning of NF1 in apparently sporadic cases of pheochromocytoma. *Journal of Clinical Endocrinology & Metabolism* 2006;91(9): 3478-81
- Bausch B, Wellner U, Bausch D, Schiavi F, Barontini M, Sanso G, Walz MK, Peczkowska M, Weryha G, Dall'igna P, Cecchetto G, Bisogno G, Moeller LC, Bockenhauer D, Patocs A, Rác K, Zabolotnyi D, Yaremchuk S, Dzivite-Krisane I, Castinetti F, Taieb D, Malinoc A, von Dobschuetz E, Roessler J, Schmid KW, Opocher G, Eng C, Neumann HP. Long-term prognosis of patients with pediatric pheochromocytoma. *Endocr Relat Cancer*. 2013 Dec 16;21(1):17-25. doi: 10.1530/ERC-13-0415. Print 2014 Feb
- Bauters C, Vantghem MC, Leteurtre E, Odou MF, Mouton C, Porchet N, Wemeau JL, Proye C, Pigny P. Hereditary pheochromocytomas and paragangliomas: a study of five susceptibility genes. *J Med Genet*. 2003 Jun;40(6):e75.
- Bayley JP, Kunst HP, Cascon A, Sampietro ML, Gaal J, Korpershoek E, Hinojar-Gutierrez A, Timmers HJ, Hoefsloot LH, Hermesen MA, Suárez C, Hussain AK, Vriends AH, Hes FJ, Jansen JC, Tops CM, Corssmit EP, de Knijff P, Lenders JW, Cremers CW, Devilee P, Dinjens WN, de Krijger RR, Robledo M. SDHAF2 mutations in familial and sporadic paraganglioma and pheochromocytoma. *Lancet Oncol*. 2010 Apr;11(4):366-72.
- Bayley JP, Kunst HP, Cascon A, Sampietro ML, Gaal J, Korpershoek E, Hinojar-Gutierrez A, Timmers HJ, Hoefsloot LH, Hermesen MA, Suarez C, Hussain AK, Vriends AH, Hes FJ, Jansen JC, Tops CM, Corssmit EP, de Knijff P, Lenders JW, Cremers CW, Devilee P, Dinjens WN, de Krijger RR, Robledo M (2010) SDHAF2 mutations in familial and sporadic paraganglioma and pheochromocytoma. In: *Lancet Oncol*. 2010;11:366-372
- Bayley JP, Oldenburg RA, Nuk J, Hoekstra AS, van der Meer CA, Korpershoek E, McGillivray B, Corssmit EP, Dinjens WN, de Krijger RR, Devilee P, Jansen JC, Hes FJ. Paraganglioma and pheochromocytoma upon maternal transmission of SDHD mutations. *BMC Med Genet*. 2014 Oct 10;15:111. doi: 10.1186/s12881-014-0111-8.
- Baysal BE, Ferrell RE, Willett-Brozick JE, Lawrence EC, Myssiorek D, Bosch A, van der Mey A, Taschner PE, Rubinstein WS, Myers EN, Richard CW, 3rd, Cornelisse CJ, Devilee P, Devlin B. Mutations in SDHD, a mitochondrial complex II gene, in hereditary paraganglioma. *Science* 2000;287:848-851

- Baysal BE, Willett-Brozick JE, Lawrence EC, Drovdic CM, Savul SA, McLeod DR, Yee HA, Brackmann DE, Slattery WH, Myers EN, Ferrell RE, Rubinstein WS. Prevalence of SDHB, SDHC, and SDHD germline mutations in clinic patients with head and neck paragangliomas. *J Med Genet* 2002;39:178-183
- Beard CM, Sheps SG, Kurland LT, Carney JA, Lie JT. Occurrence of pheochromocytoma in Rochester, Minnesota, 1950 through 1979. *Mayo Clinic Proceedings* 1983;58:802-804
- Beldjord, C.; Desclaux-Arramond, F.; Raffin-Sanson, M.; Corvol, J.C.; De Keyzer, Y.; Luton, J.P.; Plouin, P.F.; Bertagna, X. The RET protooncogene in sporadic pheochromocytomas: frequent MEN 2-like mutations and new molecular defects. *J Clin Endocrinol Metab.* 1995 Jul;80(7):2063-2068.
- Benn, D.E.; Gimenez-Roqueplo, A.P.; Reilly, J.R.; Bertherat, J.; Burgess, J.; Byth, K.; Croxson, M.; Dahia, P.L.; Elston, M.; Gimm, O.; Henley, D.; Herman, P.; Murday, V.; Niccoli-Sire, P.; Pasiaka, J.L.; Rohmer, V.; Tucker, K.; Jeunemaitre, X.; Marsh, D.J.; Plouin, P.F.; Robinson, B.G. Clinical presentation and penetrance of pheochromocytoma/paraganglioma syndromes. *J Clin Endocrinol Metab.* 2006 Mar;91(3):827-836.
- Boedeker CC, Eric Z, Richard S, Kontny U, Gimenez-Roqueplo AP, Cascon A, Robledo M, de Campos JM, van Nederveen FH, de Krijger RR, Burnichon N, Gaal J, Walter MA, Reschke K, Wiech T, Weber J, Rückauer K, Plouin PF, Darrouzet V, Giraud S, Eng C, Neumann HP. Head and neck paragangliomas in von Hippel-Lindau disease and multiple endocrine neoplasia type 2. *J Clin Endocrinol Metab.* 2009 Jun;94(6):1938-44.
- Bonnet, S.; Durand, X.; Baton, O.; Gimenez-Roqueplo, A.P.; Baudin, E.; Visset, J.; Algayres, J.P.; Baranger, B. [Malignant hereditary paraganglioma: problems raised by non-functional forms management]. *Ann Chir.* 2006 Dec;131(10):626-630.
- Brauckhoff M, Gimm O, Nguyen-Thanh P, Bär A, Ukkat J, Brauckhoff K, Bönsch T, Dralle H. Critical size of residual adrenal tissue and recovery from impaired early postoperative adrenocortical function after subtotal bilateral adrenalectomy. *Surgery* 2003; 134: 1020 – 1028
- Brauckhoff M, Stock K, Stock S, Lorenz K, Sekulla C, Brauckhoff K, Nguyen Thanh P, Gimm O, Spielmann RP, Dralle H. Limitations of intraoperative adrenal remnant volume measurement in patients undergoing subtotal adrenalectomy. *World J Surg* 2008; 32: 863 – 874
- Brink I, Schaefer O, Walz M, Neumann HP. Fluorine-18 DOPA PET Imaging of Paraganglioma Syndrome. *Clinical Nuclear Medicine* 2006;31(1):39-41
- Bryant J, Farmer J, Kessler LJ, Townsend RR, Nathanson KL. Pheochromocytoma: the expanding genetic differential diagnosis. Catecholamine metabolomic and secretory phenotypes in pheochromocytoma. *J Natl Cancer Inst.* 2003 Aug 20;95(16):1196-204.
- Burnichon, N.; Briere, J.J.; Libe, R.; Vescovo, L.; Riviere, J.; Tissier, F.; Jouanno, E.; Jeunemaitre, X.; Benit, P.; Tzagoloff, A.; Rustin, P.; Bertherat, J.; Favier, J.; Gimenez-Roqueplo, A.P. SDHA is a tumor suppressor gene causing paraganglioma. *Hum Mol Genet.* 2009;19(15):3011-3020.
- Carney JA, Stratakis CA. Familial paraganglioma and gastric stromal sarcoma: a new syndrome distinct from the Carney Triad. *Am J Med Genet* 2002;108:132-139
- Carney JA. Gastric stromal sarcoma, pulmonary chondroma, and extra-adrenal paraganglioma (Carney Triad): natural history, adrenocortical component, and possible familial occurrence. *Mayo Clin Proc* 1999;74:543-552
- Carty SE, Helm AK, Amico JA, Clarke MR, Foley TP, Watson CG, Mulvihill JJ: The variable penetrance and spectrum of manifestations of multiple endocrine neoplasia type 1. *Surgery* 1998;124: 1106-1114
- Cascón A, Escobar B, Montero-Conde C, Rodríguez-Antona C, Ruiz-Llorente S, Osorio A, Mercadillo F, Letón R, Campos JM, García-Sagredo JM, Benítez J, Malumbres M, Robledo M. Loss of the actin regulator HSPC300 results in clear cell renal cell carcinoma protection in Von Hippel-Lindau patients. *Hum Mutat.* 2007 Jun;28(6):613-21.
- Cascón A, Inglada-Pérez L, Comino-Méndez I, de Cubas AA, Letón R, Mora J, Marazuela M, Galofré JC, Quesada-Charneco M, Robledo M. Genetics of pheochromocytoma and paraganglioma in Spanish pediatric patients. *Endocr Relat Cancer.* 2013 May 30;20(3):L1-6. doi: 10.1530/ERC-12-0339. Print 2013 Jun.
- Cascon A, Landa Í, López-Jiménez E, Díez-Hernández, A, Buchta M, Montero-Conde C, Leskelä S, Leandro-García LJ, Letón R, Rodríguez-Antona C, Eng C, Neumann HPH, Robledo M. Molecular characterisation of a common SDHB deletion in paraganglioma patients. *J. Med. Genet.* 2008;45:233-238
- Cascón A, López-Jiménez E, Landa I, Leskelä S, Leandro-García LJ, Maliszewska A, Letón R, de la Vega L, García-Barcina MJ, Sanabria C, Alvarez-Escolá C, Rodríguez-Antona C, Robledo M. Rationalization of genetic testing in patients with apparently sporadic pheochromocytoma/paraganglioma. *Horm Metab Res.* 2009 Sep;41(9):672-5.
- Cascon A, Ruiz-Llorente S, Cebrian A, Telleria D, Rivero JC, Diez JJ, Lopez-Ibarra PJ, Jaunsolo MA, Benitez J, Robledo M. Identification of novel SDHD mutations in patients with pheochromocytoma and/or paraganglioma. *Eur J Hum Genet* 2002;10:457-461
- Cascon, A.; Pita, G.; Burnichon, N.; Landa, I.; Lopez-Jimenez, E.; Montero-Conde, C.; Leskela, S.; Leandro-Garcia, L.J.; Leton, R.; Rodriguez-Antona, C.; Diaz, J.A.; Lopez-Vidriero, E.; Gonzalez-Neira, A.; Velasco, A.; Matias-Guiu, X.; Gimenez-Roqueplo, A.P.; Robledo, M. Genetics of pheochromocytoma and paraganglioma in Spanish patients. *J Clin Endocrinol Metab.* 2009 May;94(5):1701-1705.
- Castellano M, Mori L, Giacchè M, Agliozzo E, Tosini R, Panarotto A, Cappelli C, Mulatero P, Cumetti D, Veglio F, Agabiti-Rosei E. Genetic mutation screening in an Italian cohort of nonsyndromic pheochromocytoma/paraganglioma patients. *Ann N Y Acad Sci.* 2006 Aug;1073:156-65.
- Castinetti F, Qi XP, Walz MK, Maia AL, Sansó G, Peczkowska M, Hasse-Lazar K, Links TP, Dvorakova S, Toledo RA, Mian C, Bugalho MJ, Wohllk N, Kollyukh O, Canu L, Loli P, Bergmann SR, Biarnes Costa J, Makay O, Patocs A, Pfeifer M, Shah NS, Cuny T, Brauckhoff M, Bausch B, von Dobschuetz E, Letizia C, Barczynski M, Alevizaki MK, Czetwertynska M, Ugurlu MU, Valk G, Plukker JT, Sartorato P, Siqueira DR, Barontini M, Szperl M, Jarzab B, Verbeek HH, Zelinka T, Vlcek P, Toledo SP, Coutinho FL, Mannelli M, Recasens M, Demarquet L, Petramala L, Yaremchuk S, Zabolotnyi D, Schiavi F, Opocher G, Racz K, Januszewicz A, Weryha G, Henry JF, Brue T, Conte-Devolx B, Eng C, Neumann HP. Outcomes of adrenal-sparing surgery or total adrenalectomy in pheochromocytoma associated with multiple endocrine neoplasia type 2: an international retrospective population-based study. *Lancet Oncol.* 2014 May;15(6):648-55. doi: 10.1016/S1470-2045(14)70154-8. Epub 2014 Apr 15
- Castro-Vega LJ, Buffet A, De Cubas AA, Cascón A, Menara M, Khalifa E, Amar L, Azriel S, Bourdeau I, Chabre O, Currás-Freixes M, Franco-Vidal V, Guillaud-Bataille M, Simian C, Morin A, Letón R, Gómez-Graña A, Pollard PJ, Rustin P, Robledo M, Favier J, Gimenez-Roqueplo AP. Germline mutations in FH confer predisposition to malignant pheochromocytomas and paragangliomas. *Hum Mol Genet.* 2014 May 1;23(9):2440-6. doi: 10.1093/hmg/ddt639. Epub 2013 Dec 13.
- Castro-Vega LJ, Buffet A, De Cubas AA, Cascón A, Menara M, Khalifa E, Amar L, Azriel S, Bourdeau I, Chabre O, Currás-Freixes M, Franco-Vidal V, Guillaud-Bataille M, Simian C, Morin A, Letón R, Gómez-Graña A, Pollard PJ, Rustin P, Robledo M, Favier J, Gimenez-Roqueplo AP. Germline mutations in FH confer predisposition to malignant pheochromocytomas and paragangliomas. *Hum Mol Genet.* 2014 May 1;23(9):2440-6. doi: 10.1093/hmg/ddt639. Epub 2013 Dec 13
- Clark GR, Sciacovelli M, Gaude E, Walsh DM, Kirby G, Simpson MA, Trembath RC, Berg JN, Woodward ER, Kinning E, Morrison PJ, Frezza C, Maher ER. Germline FH Mutations Presenting With Pheochromocytoma. *J Clin Endocrinol Metab.* 2014 Oct;99(10):E2046-50. doi: 10.1210/jc.2014-1659. Epub 2014 Jul 8.

- Comino-Méndez I, de Cubas AA, Bernal C, Álvarez-Escolá C, Sánchez-Malo C, Ramírez-Tortosa CL, Pedrinaci S, Rapizzi E, Ercolino T, Bernini G, Bacca A, Letón R, Pita G, Alonso MR, Leandro-García LJ, Gómez-Graña A, Inglada-Pérez L, Mancikova V, Rodríguez-Antona C, Mannelli M, Robledo M, Cascón A. Tumoral EPAS1 (HIF2A) mutations explain sporadic pheochromocytoma and paraganglioma in the absence of erythrocytosis. *Hum Mol Genet.* 2013 Jun 1;22(11):2169-76. doi: 10.1093/hmg/ddt069. Epub 2013 Feb 14.
- Comino-Méndez I, Gracia-Aznárez FJ, Schiavi F, Landa I, Leandro-García LJ, Letón R, Honrado E, Ramos-Medina R, Caronia D, Pita G, Gómez-Graña A, de Cubas AA, Inglada-Pérez L, Maliszewska A, Taschin E, Bobisse S, Pica G, Loli P, Hernández-Lavado R, Díaz JA, Gómez-Morales M, González-Neira A, Roncador G, Rodríguez-Antona C, Benítez J, Mannelli M, Opocher G, Robledo M, Cascón A. Exome sequencing identifies MAX mutations as a cause of hereditary pheochromocytoma. *Nat Genet.* 2011 Jun 19;43(7):663-7.
- Cotesta D, Petramala L, Serra V, Pergolini M, Crescenzi E, Zinnamosca L, De Toma G, Ciardi A, Carbone I, Massa R, Filetti S, Letizia C. Clinical experience with pheochromocytoma in a single centre over 16 years. *High Blood Press Cardiovasc Prev.* 2009 Dec;16(4):183-93
- Crabtree JS, Scacheri PC, Ward JM, Garrett-Beal L, Emmert-Buck MR, Edgemon KA, Lorang D, Libutti SK, Chandrasekharappa SC, Marx SJ, Spiegel AM, Collins FS. A mouse model of MEN1 develops multiple endocrine tumors. *Proc Natl Acad Sci USA* 2001;98:1118-1123
- Dackiw APB, Cote GJ, Fleming JB, Schultz PN, Stanford P, Vassilopoulou-Sellin R, Evans DB, Gagel RF, Lee JE. Screening for MEN1 mutations in patients with atypical endocrine neoplasia. *Surgery* 1999;126:1097-1104
- Dannerberg H, Dinjens WNM, Abbou M, Van Urik H, Pauw BKH, Mouwen D, Mooi WJ, de Krijger RR. Frequent germ-line Succinate Dehydrogenase Subunit D Mutations in patients with apparently sporadic parasympathetic paraganglioma. *Clin Cancer Res* 2002;8:2061-2066
- de Jong WH, Eisenhofer G, Post WJ, Muskiet FA, de Vries EG, Kema IP. Dietary influences on plasma and urinary metanephrines: implications for diagnosis of catecholamine-producing tumors. *J Clin Endocrinol Metab.* 2009 Aug;94(8):2841-9. Epub 2009 Jun 30
- DeLellis R H, PU, Lloyd R, Eng C, eds Pathology and Molecular Genetics of Endocrine Tumours (WHO Classification of Tumours of Endocrine Organs). IARC Press, Lyon 2003
- Dluhy RG. Death of an axiom. *N Engl J Med* 2002;346:1486-1488
- Dralle H, Schürmeyer T, Kotzerke T, Kemnitz J, Grosse H, von zur Mühlen A. Surgical aspects of familial pheochromocytoma. *Horm Metab Res - Suppl* 1989; 21 (Suppl): 34 – 38
- Eisenhofer G, Aneman A, Hooper D, Rundqvist B, Friberg P. Mesenteric organ production, hepatic metabolism, and renal elimination of norepinephrine and its metabolites in humans. *J Neurochem* 1996;66:1565-1573
- Eisenhofer G, Lenders JW, Linehan WM, Walther MM, Goldstein DS, Keiser HR. Plasma normetanephrine and metanephrine for detecting pheochromocytoma in von Hippel-Lindau disease and multiple endocrine neoplasia type 2. *N Engl J Med* 1999;340:1872-1879
- Eisenhofer G, Pacak K, Huynh TT, Qin N, Bratslavsky G, Linehan WM, Mannelli M, Friberg P, Grebe SK, Timmers HJ, Bornstein SR, Lenders JW. *Endocr Relat Cancer.* 2010 Dec 21;18(1):97-111.
- Eisenhofer G, Timmers HJ, Lenders JW, Bornstein SR, Tiebel O, Mannelli M, King KS, Vocke CD, Linehan WM, Bratslavsky G, Pacak K. Age at diagnosis of pheochromocytoma differs according to catecholamine phenotype and tumor location. *J Clin Endocrinol Metab.* 2011 Feb;96(2):375-84.
- Eng C, Clayton D, Schuffenecker I, Lenoir G, Cote G, Gagel RF, van Amstel HK, Lips CJ, Nishisho I, Takai SI, Marsh DJ, Robinson BG, Frank-Raue K, Raue F, Xue F, Noll WW, Romei C, Pacini F, Fink M, Niederle B, Zedenius J, Nordenskjöld M, Komminoth P, Hendy GN, Mulligan LM, et al. The relationship between specific RET proto-oncogene mutations and disease phenotype in multiple endocrine neoplasia type 2. International RET mutation consortium analysis. *JAMA* 1996;276:1575-1579
- Eric Z, Hoffmann MM, Sullivan M, Franke G, Peczkowska M, Harsch I, Schott M, Gabbert HE, Valimäki M, Preuss SF, Hasse-Lazar K, Waligorski D, Robledo M, Januszewicz A, Eng C, Neumann HP. Pathogenicity of DNA Variants and Double Mutations in Multiple Endocrine Neoplasia Type 2 and Von Hippel-Lindau Syndrome. *J Clin Endocrinol Metab.* 2010 Jan;95(1):308-13.
- Eric Z, Neumann HP. Diagnosing patients with hereditary paraganglial tumours. *Lancet Oncol.* 2009 Aug;10(8):741.
- Eric Z, Neumann HP. Clinical question: When should genetic testing be obtained in a patient with pheochromocytoma or paraganglioma? *Clin Endocrinol (Oxf).* 2008 epub ahead
- Eric Z, Rybicki L, Peczkowska M, Golcher H, Kann PH, Brauckhoff M, Müssig K, Muresan M, Schäffler A, Reisch N, Schott M, Fassnacht M, Opocher G, Klohe S, Fottner C, Forrer F, Plöckinger U, Petersenn S, Zabolotny D, Kollukch O, Yaremchuk S, Januszewicz A, Walz MK, Eng C, Neumann HP for the European-American Pheochromocytoma Study Group. Clinical Predictors and Algorithm for the Genetic Diagnosis of Pheochromocytoma Patients. *Clin Cancer Res.* 2009 Oct 15;15(20):6378-85. Epub 2009 Oct 13
- Favier, J.; Briere, J.J.; Stropf, L.; Amar, L.; Filali, M.; Jeunemaitre, X.; Rustin, P.; Gimenez-Roqueplo, A.P. Hereditary paraganglioma/pheochromocytoma and inherited succinate dehydrogenase deficiency. *Horm Res.* 2005;63(4):171-179.
- Fernandez-Calvet L, Garcia-Mayor RV. Incidence of pheochromocytoma in South Galicia, Spain. *Journal of Internal Medicine* 1994;236:675-677
- Fishbein L, Merrill S, Fraker DL, Cohen DL, Nathanson KL. Inherited mutations in pheochromocytoma and paraganglioma: why all patients should be offered genetic testing. *Ann Surg Oncol.* 2013 May;20(5):1444-50. doi: 10.1245/s10434-013-2942-5. Epub 2013 Mar 20.
- Franke G, Bausch B, Hoffmann MM, Cybulla M, Wilhelm C, Kohlhase J, Scherer G, Neumann HP. Alu-Alu recombination underlies the vast majority of large VHL germline deletions: Molecular characterization and genotype-phenotype correlations in VHL patients. *Hum Mutat.* 2009 May;30(5):776-86.
- Frank-Raue K, Rybicki LA, Eric Z, Schweizer H, Winter A, Milos I, Toledo SP, Toledo RA, Tavares MR, Alevizaki M, Mian C, Siggelkow H, Hüfner M, Wohllk N, Opocher G, Dvořáková S, Bendlova B, Czetwertynska M, Skasko E, Barontini M, Sanso G, Vorländer C, Maia AL, Patocs A, Links TP, de Groot JW, Kerstens MN, Valk GD, Miehe K, Musholt TJ, Biarnes J, Damjanovic S, Muresan M, Wüster C, Fassnacht M, Peczkowska M, Fauth C, Golcher H, Walter MA, Pichl J, Raue F, Eng C, Neumann HP; International RET Exon 10 Consortium. Risk profiles and penetrance estimations in multiple endocrine neoplasia type 2A caused by germline RET mutations located in exon 10. *Hum Mutat.* 2011 Jan;32(1):51-8.
- Gagner M, Breton G, Pharand D, Pomp A. Is laparoscopic surgery indicated in pheochromocytoma? *Surgery* 1996;120:1076-79
- Gagner M, Lacroix A, Bolté E. Laparoscopic adrenalectomy in Cushing's syndrome and pheochromocytoma. *N Engl J Med.* 1992 Oct 1;327(14):1033.
- Gimenez-Roqueplo AP, Caumont-Prim A, Houzard C, Hignette C, Hernigou A, Halimi P, Niccoli P, Leboulleux S, Amar L, Borson-Chazot F, Cardot-Bauters C, Delemer B, Chabolle F, Coupier I, Libé R, Peitzsch M, Peyrard S, Tenenbaum F, Plouin PF, Chatellier G, Rohmer V. Imaging work-up for screening of paraganglioma and pheochromocytoma in SDHx mutation carriers: a multicenter prospective study from the PGL.EVA Investigators. *J Clin Endocrinol Metab.* 2013 Jan;98(1):E162-73. doi: 10.1210/jc.2012-2975. Epub 2012 Nov 15.

- Gimenez-Roqueplo AP, Favier J, Rustin P, Mourad JJ, Plouin PF, Corvol P, Rotig A, Jeunemaitre X. The R22X mutation of the SDHD gene in hereditary paraganglioma abolishes the enzymatic activity of Complex II in mitochondrial respiratory chain and activates the hypoxia pathway. *Am J Hum Genet* 2001;69:1186-1197
- Gimenez-Roqueplo AP, Favier J, Rustin P, Rieubland C, Crespin M, Nau V, Khau Van Kien P, Corvol P, Plouin PF, Jeunemaitre X; COMETE Network. Mutations in the SDHB gene are associated with extra-adrenal and/or malignant pheochromocytomas. *Cancer Res*. 2003 Sep 1;63(17):5615-21.
- Gimenez-Roqueplo AP, Lehnert H, Mannelli M, Neumann HP, Opocher G, Maher ER, Plouin PF Pheochromocytoma, new genes and screening strategies. *Clinical Endocrinology* 2006;65(6):699-705
- Gimenez-Roqueplo, A.P. New advances in the genetics of pheochromocytoma and paraganglioma syndromes. *Ann N Y Acad Sci*. 2006 Aug;1073:112-121.
- Gimenez-Roqueplo, A.P.; Burnichon, N.; Amar, L.; Favier, J.; Jeunemaitre, X.; Plouin, P.F. Recent advances in the genetics of pheochromocytoma and functional paraganglioma. *Clin Exp Pharmacol Physiol*. 2008 Apr;35(4):376-379.
- Gimenez-Roqueplo, A.P.; Dupuy, M.; Delalande, O.; Visot, A.; Jedynak, C.P.; Peillon, F.; Derome, P.J. [Prolactin microadenoma in men. Study of 14 cases]. *Ann Med Interne (Paris)*. 1992;143(2):94-97.
- Gimm O, Armanios M, Dziema H, Neumann HPH, Eng C. Somatic and occult germline mutations in SDHD, a mitochondrial complex II gene, in non-familial pheochromocytomas. *Cancer Res* 2000;60:6822-6825.
- Glenner GG, Grimley PM. Tumors of the extraadrenal paraganglium system. *Armed Forces Institute of Pathology* 1974
- Grumolato, L.; Elkahoulou, A.G.; Ghzili, H.; Alexandre, D.; Coulouarn, C.; Yon, L.; Salier, J.P.; Eiden, L.E.; Fournier, A.; Vaudry, H.; Anouar, Y. Microarray and suppression subtractive hybridization analyses of gene expression in pheochromocytoma cells reveal pleiotropic effects of pituitary adenylate cyclase-activating polypeptide on cell proliferation, survival, and adhesion. *Endocrinology*. 2003 Jun;144(6):2368-2379.
- Guerin, M.; Guillemot, J.; Thouennon, E.; Pierre, A.; El-Yamani, F.Z.; Montero-Hadjadje, M.; Dubessy, C.; Magoul, R.; Lihmann, I.; Anouar, Y.; Yon, L. Granins and their derived peptides in normal and tumoral chromaffin tissue: Implications for the diagnosis and prognosis of pheochromocytoma. *Regul Pept*. Nov 30;165(1):21-29.
- Guillemot, J.; Ait-Ali, D.; Turquier, V.; Montero-Hadjadje, M.; Fournier, A.; Vaudry, H.; Anouar, Y.; Yon, L. Involvement of multiple signaling pathways in PACAP-induced EM66 secretion from chromaffin cells. *Regul Pept*. 2006a Nov 15;137(1-2):79-88.
- Guillemot, J.; Ait-Ali, D.; Turquier, V.; Montero-Hadjadje, M.; Fournier, A.; Vaudry, H.; Anouar, Y.; Yon, L. PACAP stimulates the release of the secretogranin II-derived peptide EM66 from chromaffin cells. *Ann N Y Acad Sci*. 2006b Jul;1070:309-312.
- Guillemot, J.; Anouar, Y.; Montero-Hadjadje, M.; Grouzmann, E.; Grumolato, L.; Roshmaninho-Salgado, J.; Turquier, V.; Duparc, C.; Lefebvre, H.; Plouin, P.F.; Klein, M.; Muresan, M.; Chow, B.K.; Vaudry, H.; Yon, L. Circulating EM66 is a highly sensitive marker for the diagnosis and follow-up of pheochromocytoma. *Int J Cancer*. 2006c Apr 15;118(8):2003-2012.
- Guillemot, J.; Barbier, L.; Thouennon, E.; Vallet-Erdtmann, V.; Montero-Hadjadje, M.; Lefebvre, H.; Klein, M.; Muresan, M.; Plouin, P.F.; Seidah, N.; Vaudry, H.; Anouar, Y.; Yon, L. Expression and processing of the neuroendocrine protein secretogranin II in benign and malignant pheochromocytomas. *Ann N Y Acad Sci*. 2006d Aug;1073:527-532.
- Guillemot, J.; Compagnon, P.; Cartier, D.; Thouennon, E.; Bastard, C.; Lihmann, I.; Pichon, P.; Thuillez, C.; Plouin, P.F.; Bertherat, J.; Anouar, Y.; Kuhn, J.M.; Yon, L.; Lefebvre, H. Metoclopramide stimulates catecholamine- and granin-derived peptide secretion from pheochromocytoma cells through activation of serotonin type 4 (5-HT₄) receptors. *Endocr Relat Cancer*. 2009 Mar;16(1):281-290.
- Gutmann DH, Aylsworth A, Carey JC, Korf B, Marks J, Pyeritz RE, Rubenstein A, Viskochil D. The diagnostic evaluation and multidisciplinary management of neurofibromatosis 1 and neurofibromatosis 2. *JAMA* 1997;278:51-57
- Hao HX, Khalimonchuk O, Schraders M, Dephoure N, Bayley JP, Kunst H, Devilee P, Cremers CW, Schiffman JD, Bentz BG, Gygi SP, Winge DR, Kremer H, Rutter J. SDH5, a gene required for flavination of succinate dehydrogenase, is mutated in paraganglioma. *Science*. 2009 Aug 28;325(5944):1139-42.
- Hartley L, Perry-Keene D. Pheochromocytoma in Queensland - 1970-83. *Australian & New Zealand Journal of Surgery* 1985;55:471-475
- Hoegerle S, Ghanem N, Althoefer C, Schipper J, Brink I, Moser, E, Neumann HPH. ¹⁸F DOPA positron emission tomography for detection of glomus tumors: comparison to MRI. *Eur J Nucl Med Mol Imaging* 2003;30:689-694
- Hoegerle S, Nitzsche E, Althoefer C, Ghanem N, Manz T, Brink I, Reincke M, Moser E, Neumann HPH. High diagnostic accuracy of ¹⁸Fluor-DOPA whole-body positron emission tomography for detection of pheochromocytomas *Radiology* 2002;22:507-512
- Jafri M, Whitworth J, Rattenberry E, Vialard L, Kilby G, Kumar AV, Izatt L, Lalloo F, Brennan P, Cook J, Morrison PJ, Canham N, Armstrong R, Brewer C, Tomkins S, Donaldson A, Barwell J, Cole TR, Atkinson AB, Aylwin S, Ball SG, Srirangalingam U, Chew SL, Evans DG, Hodgson SV, Irving R, Woodward E, Macdonald F, Maher ER. Evaluation of SDHB, SDHD and VHL gene susceptibility testing in the assessment of individuals with non-syndromic pheochromocytoma, paraganglioma and head and neck paraganglioma. *Clin Endocrinol (Oxf)*. 2013 Jun;78(6):898-906. doi: 10.1111/cen.12074. Epub 2013 Apr 6.
- Janetschek G, Finkenstedt G, Gasser R, Waibel UG, Peschel R, Bartsch G, Neumann HPH. Laparoscopic surgery for pheochromocytoma: adrenalectomy, partial resection, excision of paragangliomas. *J Urol* 1998;160:330-334
- Kopp I, Bartsch D, Wild A, Schilling T, Nies C, Bergenfelz A, Reider H, Simon B, Rothmund M. Predictive genetic screening and clinical findings in multiple endocrine neoplasia type I families. *World J Surg* 2001;25:610-616
- Lamarre-Cliche, M.; Gimenez-Roqueplo, A.P.; Billaud, E.; Baudin, E.; Luton, J.P.; Plouin, P.F. Effects of slow-release octreotide on urinary metanephrine excretion and plasma chromogranin A and catecholamine levels in patients with malignant or recurrent pheochromocytoma. *Clin Endocrinol (Oxf)*. 2002 Nov;57(5):629-634.
- Langrehr JM, Bahra M, Kristiansen G, Neumann HP, Neumann LM, Plöckinger U, Lopez-Hänninen E. Neuroendocrine tumor of the pancreas and bilateral adrenal pheochromocytomas. A rare manifestation of von Hippel-Lindau disease in childhood. *J Pediatr Surg*. 2007;42:1291-4
- Lenders JW, Eisenhofer G, Mannelli M, Pacak K. Pheochromocytoma. *Lancet*. 2005;366:665-75
- Lenders JW, Pacak K, Walther MM, Linehan WM, Manelli M, Friberg P, Keiser Machens A, Brauckhoff M, Holzhausen HJ, Nguyen Thanh P, Lehnert H, Dralle H. Codon-specific development of pheochromocytoma in multiple endocrine neoplasia Type 2. *J Clin Endocrinol Metab* 2005; 90: 3999 – 4003
- Maher ER, Eng C. The pressure rises: update on the genetics of pheochromocytoma. *Hum Mol Genet* 2002;11:2347-2354
- Malinoc A, Sullivan M, Wiech T, Schmid KW, Jilg C, Straeter J, Deger S, Hoffmann MM, Bosse A, Rasp G, Eng C, Neumann HP. Biallelic inactivation of the SDHC Gene in Renal Carcinoma associated with Paraganglioma Syndrome Type 3 *Enocrine Related Cancer*, in press
- Manger WM, Gifford RW. Pheochromocytoma. *J Clin Hypertens* 2002; 4:62-72
- Manger WM, Gifford RW. Pheochromocytoma: a clinical review. In: *Hypertension: Pathophysiology, diagnosis, and management*. 2nd edition. Eds.: Laragh JH, Brenner BM. Raven Press, New York 1995
- Mannelli M, Ercolino T, Giache V, Simi L, Cirami C, Parenti G. Genetic screening for pheochromocytoma: should SDHC gene analysis be included? *J Med Genet* 2007;44:586-587

- Masuoka J, Brandmer S, Paulus W, Soffer D, Vital A, Chimelli L, Jouvet A, Yonekawa Y, Kleihues P, Ohgaki H. Germline SDHD mutation in paraganglioma of the spinal cord. *Oncogene* 2001;20:5084-5086
- McWhinney SR, Pilarski RT, Forrester SR, Schneider MC, Sarquis MM, Dias EP, Eng C Large germline deletions of mitochondrial complex II subunits SDHB and SDHD in hereditary paraganglioma. *J Clin Endocrinol Metab.* 2004;89:5694-9.
- Mikhail AA, Tolhurst SR, Orvieto MA, Stockton BR, Zorn KC, Weiss RE, Kaplan EL, Shalhav AL. Open versus laparoscopic simultaneous bilateral adrenalectomy. *Urology.* 2006 Apr;67(4):693-6. Epub 2006 Apr 11.
- Milos IN, Frank-Raue K, Wohlik N, Maia AL, Pusiol E, Patocs A, Robledo M, Biarnes J, Barontini M, Links TP, de Groot JW, Dvorakova S, Peczkowska M, Rybicki LA, Sullivan M, Raue F, Zosin I, Eng C, Neumann HPH. Age-related neoplastic risk profiles and penetrance estimations in multiple endocrine neoplasia type 2A caused by germ line RET Cys634Trp (TGC>TGG) mutation. *Endocr Relat Cancer* 2008 Dec;15(4):1035-1041. Epub 2008 Sep 15
- Milunsky JM, Maher TA, Michelis VV, Milunsky A. Novel mutations and the emergency of common mutation in the SDHD gene causing familial paraganglioma. *Am J Med Genet* 2001;100:311-314
- Modigliani E, Vasen HM, Raue K, Dralle H, Frilling A, Gheri RG, Brandi ML, Limbert E, Niederle B, Forgas L, Feingold M, Calmettes C Pheochromocytoma in multiple endocrine neoplasia type 2: European study. The Euromen Study Group. *J Intern Med.* 1995 Oct;238(4):363-7.
- Nathanson K, Baysal B, Drovdic C, Komminoth P, Neumann H. Familial paraganglioma-pheochromocytoma syndromes characterized by SDHB, SDHC and SDHD mutations. In: DeLellis R, Heitz PU, Lloyd R, Eng C, eds, *Pathology and Molecular Genetics of Endocrine Tumours (WHO Classification of Tumours of Endocrine Organs)*, IARC Press, Lyon 2003
- Neumann HP, Bausch B, McWhinney SR, Bender BU, Gimm O, Franke G, Schipper J, Klisch J, Althoefer C, Zerres K, Januszewicz A, Smith WM, Munk R, Manz T, Glaesker S, Apel TW, Treier M, Reinke M, Walz MK, Hoang-Vu C, Brauckhoff M, Klein-Franke A, Klose P, Schmidt H, Maier-Woelfle M, Peczkowska M, Szmigielski C, Eng C. Germline mutations in nonsyndromic pheochromocytoma. *N Engl J Med* 2002;346:1459-1466
- Neumann HP, Cybulla M, Gläscher S, Coulin C, Van Velthoven V, Berlis A, Hader C, Schäfer O, Treier M, Brink I, Schultze-Seemann W, Leiber C, Rückauer K, Junker B, Agostini FJ, Hetzel A, Boedecker CC. Von Hippel-Lindau Erkrankung. Interdisziplinäre Patientenversorgung. *Ophthalmologe.* 2007;104:119-26
- Neumann HP, Erlic Z, Boedecker CC, Rybicki LA, Robledo M, Hermesen M, Schiavi F, Falcioni M, Kwok P, Bauters C, Lampe K, Fischer M, Edelman E, Benn DE, Robinson BG, Wiegand S, Rasp G, Stuck BA, Hoffmann MM, Sullivan M, Sevilla MA, Weiss MM, Peczkowska M, Kubaszek A, Pigny P, Ward RL, Learoyd D, Croxson M, Zabolotny D, Yaremchuk S, Draf W, Muresan M, Lorenz RR, Knipping S, Strohm M, Dyckhoff G, Matthias C, Reisch N, Preuss SF, Esser D, Walter MA, Kaftan H, Stöver T, Fottner C, Gorgulla H, Malekpour M, Zarandy MM, Schipper J, Brase C, Glien A, Kühnemund M, Koscielny S, Schwerdtfeger P, Välimäki M, Szyfter W, Finckh U, Zerres K, Cascon A, Opocher G, Ridder GJ, Januszewicz A, Suarez C, Eng C. Clinical predictors for germline mutations in head and neck paraganglioma patients: cost reduction strategy in genetic diagnostic process as fall-out. *Cancer Res.* 2009 Apr 15;69(8):3650-6.
- Neumann HP, Vortmeyer A, Schmidt D, Werner M, Erlic Z, Cascon A, Bausch B, Januszewicz A, Eng C. Evidence of MEN-2 in the original description of classic pheochromocytoma. *N Engl J Med.* 2007;357:1311-5
- Neumann HP. My life for pheochromocytoma. *Endocr Relat Cancer.* 2014 May 8;21(3):P1-8. doi: 10.1530/ERC-13-0528. Print 2014 Jun
- Neumann HPH, Bender BU, Gimm O. Nebennierenmarktumoren. In: *Molekularmedizinische Grundlagen von Tumoren der Nebenniere.* Hrg. Ganten D, Ruckpaul K. Springer-Verlag Heidelberg/Berlin 2001:315-364
- Neumann HPH, Bender BU, Reincke M, Eggstein S, Laubenberger J, Kirste G. Adrenal sparing surgery for Pheochromocytoma. *Brit J Surg* 1999;84:94-97
- Neumann HPH, Berger DP, Sigmund G, Blum U, Parmer RJ, Schmidt D, Volk B, Kirste G. Pheochromocytomas, multiple endocrine neoplasia type 2, and Von Hippel-Lindau syndrome *N Engl J Med* 1993;329:1351-1358
- Neumann HPH, Eng C, Mulligan LM, Glavac D, Zäuner I, Ponder BAJ, Crossey PA, Maher ER, Brauch H. Consequences of direct genetic testing for germline mutations in the clinical management of families with multiple endocrine neoplasia type 2 *JAMA* 1995;274:1149-1151
- Neumann HPH, Erlic Z. Maternal Transmission of Symptomatic Disease with SDHD Mutation: Fact or Fiction? *J Clin Endocrinol Metab* 2008;93:1573-5
- Neumann HPH, Reincke M, Bender BU, Elsner R, Janetschek G. Preserved adrenocortical function after laparoscopic bilateral adrenal sparing surgery for hereditary pheochromocytoma. *J Clin Endocrinol Metab* 1999;84:2608-2610
- Neumann HPH. Age-related neoplastic risk profiles and penetrance estimations in multiple endocrine neoplasia type 2A caused by germ line RET Cys634Trp (TGC>TGG) mutation. *Endocr Relat Cancer* 2008 Dec;15(4):1035-1041. Epub 2008 Sep 15.
- Neumann HPH. Malignes Phäochromozytom In: *Das rote Buch - Hämatologie und internistische Onkologie.* Hrg. Berger DP, Engelhardt R, Mertelsmann R. ECO MED, Landsberg 2002
- Neumann HPH. *Von Hippel-Lindau Erkrankung - Monographie Selbstverlag* 2002
- Neumann, H.P.H. et al in: Schieppati A, Daina E, Sessa A, Remuzzi G (eds): *Rare Kidney Diseases.* Contrib Nephrol. Basel, Karger, 2001, vol 136, pp 193-207
- Neumann, HPH. Pheochromocytoma, Chapter 343, *Harrison's Principles of Internal Medicine, 18th edition.* Eds: Dan L. Longo, Anthony S. Fauci, Dennis L. Kasper, Stephen L. Hauser, J. Larry Jameson, & Joseph Loscalzo McGraw-Hill Companies 2011
- Nguyen L, Niccoli-Sire P, Caron P, Bastie D, Maes B, Chabrier G, Chabre O, Rohmer V, Lecomte P, Henry JF, Conte-Devolx B; French Calcitonin Tumors Study Group. Pheochromocytoma in multiple endocrine neoplasia type 2: a prospective study. *Eur J Endocrinol.* 2001 Jan;144(1):37-44
- Niemann S, Müller U, Engelhardt D, Lohse P: Autosomal dominant malignant and catecholamine-producing paraganglioma caused by a splice donor site mutation in SDHC, *Hum Genet* 2003;113:92-94.
- Niemann S, Müller U. Mutations in SDHC cause autosomal dominant paraganglioma type 3. *Nature Genet* 2000;26:268-270
- Niemeijer ND, Alblas G, van Hulsteijn LT, Dekkers OM, Corssmit EP. Chemotherapy with cyclophosphamide, vincristine and dacarbazine for malignant paraganglioma and pheochromocytoma: systematic review and meta-analysis. *Clin Endocrinol (Oxf).* 2014 Nov;81(5):642-51. doi: 10.1111/cen.12542. Epub 2014 Jul 30.
- Pacak K, Eisenhofer G, Carasquillo JA, Chen CC, Li ST, Goldstein DS. [18F]fluorodopamine positron emission tomographic (PET) scanning for diagnostic localization of pheochromocytoma. *Hypertension* 2001; 38: 6-8
- Park VM, Pivnik EK. Neurofibromatosis type 1: a protein truncation assay yielding identification of mutations in 73% of patients. *J Med Genet* 1998;35:813-820
- Peczkowska M, Cascon A, Prejbisz A, Kubaszek A, Cwikła BJ, Furmanek M, Erlic Z, Eng C, Januszewicz A, Neumann HPH. Extra-adrenal and adrenal pheochromocytomas associated with a germline SDHC mutation. *Nat Clin Pract Endocrinol Metab* 2008;4:111-5
- Peczkowska M, Erlic Z, Hoffmann MM, Furmanek M, Cwikła J, Kubaszek A, Prejbisz A, Szutkowski Z, Kaweck A, Chojnowski K, Lewczuk A, Litwin M, Szyfter W, Walter M, Sullivan M, Eng C, Januszewicz A, Neumann HPH. Impact of Screening Kindreds for

- SDHD p.Cys11X as a Common Mutation Associated with Paraganglioma Syndrome Type 1. *J Clin Endocrinol Metab.* 2008 Dec;93(12):4818-25. Epub 2008 Sep 30
- Peczowska M, Januszewicz A, Jarzab B, Neumann HP, Kubaszek A, Janaszek-Sitkowitzka H, Litwin M, Antoniewicz J, Aksamit-Bialoszewska E, Roslonowska E, Prejbisz A, Januszewicz M, Michalowska I, Ciwla J, Furmanek M, Walecki J. Pheochromocytoma in children and adolescents based on the Polish Pheochromocytoma registry. *Ann Diagn Paed Pathol* 2007;11:15-20
- Phaeochromocytoma Study Group in Japan, Kimura N, Takayanagi R, Takizawa N, Itagaki E, Katabami T, Kakoi N, Rakugi H, Ikeda Y, Tanabe A, Nigawara T, Ito S, Kimura I, Naruse M. Frequent EPAS1/HIF2 α exons 9 and 12 mutations in non-familial pheochromocytoma. *Endocr Relat Cancer.* 2014 May 6;21(3):405-14. doi: 10.1530/ERC-13-0494. Print 2014 Jun.
- Pick L. Ganglioma embryonale sympathicum. Eine typische bösartige Geschwulstform des sympathischen Nervensystems. *Berliner klinische Wochenschrift* 1912;49:16-22
- Pigny, P.; Cardot-Bauters, C. Genetics of pheochromocytoma and paraganglioma: new developments. *Ann Endocrinol (Paris).* Mar;71(2):76-82.
- Pigny, P.; Vincent, A.; Cardot Bauters, C.; Bertrand, M.; de Montpreville, V.T.; Crepin, M.; Porchet, N.; Caron, P. Paraganglioma after maternal transmission of a succinate dehydrogenase gene mutation. *J Clin Endocrinol Metab.* 2008 May;93(5):1609-1615.
- Plate KH, Vortmeyer AO, Zagzag D, Neumann HP. WHO Classification of CNS tumors: Von Hippel-Lindau disease and haemangioblastoma. In: WHO Classification of Tumours of the Central Nervous System, Eds Louis DN, Ohgaki H, Wiestler OD, Cavenee WK. International Agency for Research on Cancer, Lyon 2007
- Plouin PF, Duclos JM, Soppelsa F, Boubil G, Chatellier G. Factors associated with perioperative morbidity and mortality in patients with pheochromocytoma: analysis of 165 operations at a single center. *J Clin Endocrinol Metab* 2001;86:1480-1486.
- Plouin, P.F.; Bertherat, J.; Chatellier, G.; Billaud, E.; Azizi, M.; Grouzmann, E.; Epelbaum, J. Short-term effects of octreotide on blood pressure and plasma catecholamines and neuropeptide Y levels in patients with phaeochromocytoma: a placebo-controlled trial. *Clin Endocrinol (Oxf).* 1995 Mar;42(3):289-294.
- Plouin, P.F.; Chatellier, G.; Grouzmann, E.; Azizi, M.; Denolle, T.; Comoy, E.; Corvol, P. Plasma neuropeptide Y and catecholamine concentrations and urinary metanephrine excretion in patients with adrenal or ectopic phaeochromocytoma. *J Hypertens Suppl.* 1991 Dec;9(6):S272-273.
- Plouin, P.F.; Chatellier, G.; Rougeot, M.A.; Comoy, E.; Menard, J.; Corvol, P. Plasma renin activity in phaeochromocytoma: effects of beta-blockade and converting enzyme inhibition. *J Hypertens.* 1988 Jul;6(7):579-585.
- Plouin, P.F.; Degoulet, P.; Tugaye, A.; Ducrocq, M.B.; Menard, J. [Screening for phaeochromocytoma : in which hypertensive patients? A semiological study of 2585 patients, including 11 with phaeochromocytoma (author's transl)]. *Nouv Presse Med.* 1981a Mar 7;10(11):869-872.
- Plouin, P.F.; Duclos, J.M.; Menard, J.; Comoy, E.; Bohuon, C.; Alexandre, J.M. Biochemical tests for diagnosis of phaeochromocytoma: urinary versus plasma determinations. *Br Med J (Clin Res Ed).* 1981b Mar 14;282(6267):853-854.
- Plouin, P.F.; Menard, J.; Corvol, P. Hypertensive crisis in patient with phaeochromocytoma given metoclopramide. *Lancet.* 1976 Dec 18;2(7999):1357-1358.
- Qin Y, Yao L, King EE, Buddavarapu K, Lenci RE, Chocron ES, Lechleiter JD, Sass M, Aronin N, Schiavi F, Boaretto F, Opocher G, Toledo RA, Toledo SP, Stiles C, Aguiar RC, Dahia PL (2010) Germline mutations in TMEM127 confer susceptibility to pheochromocytoma. *Nat Genet* 2010;43:229-233
- Reach, G.; Thibonnier, M.; Simon, A.; Plouin, P.F.; Parienty, R.; Pradel, J.; Wellers, M.; Siboulet, J.; Alexandre, J.H.; Corvol, P.; Milliez, P. [Phaeochromocytoma: localisation by computerised scanner tomography. 5 cases (author's transl)]. *Nouv Presse Med.* 1979 Jun 30;8(29):2391-2393.
- Reisch N, Peczowska M, Januszewicz A, Neumann HP Pheochromocytoma: Presentation, diagnosis and treatment *Journal of Hypertension* 2006;24(12): 2331-2339
- Reisch N, Walz MK, Erlic Z, Neumann HPH' Das Phäochromozytom – noch immer eine Herausforderung' *Der Internist* 2009 Jan;50(1):27-35.
- Riccardi VM. Von Recklinghausen neurofibromatosis. *N Engl J Med* 1981;305:1617-1627
- Ricketts CJ, Forman JR, Rattenberry E, Bradshaw N, Lalloo F, Izatt L, Cole TR, Armstrong R, Kumar VK, Morrison PJ, Atkinson AB, Douglas F, Ball SG, Cook J, Srirangalingam U, Killick P, Kirby G, Aylwin S, Woodward ER, Evans DG, Hodgson SV, Murday V, Chew SL, Connell JM, Blundell TL, Macdonald F, Maher ER. Tumor risks and genotype-phenotype-proteotype analysis in 358 patients with germline mutations in SDHB and SDHD. *Hum Mutat.* 2010;31:41-51.
- Rutherford MA, Rankin AJ, Yates TM, Mark PB, Perry CG, Reed NS, Freel EM. Management of metastatic phaeochromocytoma and paraganglioma: use of iodine-131-meta-iodobenzylguanidine therapy in a tertiary referral centre. *QJM.* 2014 Sep 29. pii: hcu208. [Epub ahead of print]
- Schiavi F, Boedeker CC, Bausch B, Peczowska M, Gomez CF, Strassburg T, Pawlu C, Buchta M, Salzmann M, Hoffmann MM, Berlis A, Brink I, Cybulla M, Muresan M, Walter MA, Forrer F, Valimaki M, Kawecki A, Szutkowski Z, Schipper J, Walz MK, Pigny P, Bauters C, Willet-Brozick JE, Baysal BE, Januszewicz A, Eng C, Opocher G, Neumann HP for the European-American Paraganglioma Study Group. Predictors and prevalence of paraganglioma syndrome associated with mutations of the SDHC gene. *JAMA* 2005;294(16):2057-63
- Schiavi F, Milne RL, Anda E, Blay P, Castellano M, Opocher G, Robledo M, Cascón A. Are we overestimating the penetrance of mutations in SDHB? *Hum Mutat.* 2010 Jun;31(6):761-2.
- Schiavi F, Savvoukidis T, Tralbalzini F, Grego F, Piazza M, Amistà P, Demattè S, Del Piano A, Cecchini ME, Erlic Z, De Lazzari P, Mantero F, Opocher G. Paraganglioma syndrome: SDHB, SDHC, and SDHD mutations in head and neck paragangliomas. *Ann N Y Acad Sci.* 2006 Aug;1073:190-7.
- Schovanek J, Martucci V, Wesley R, Fojo T, Del Rivero J, Huynh T, Adams K, Kebebew E, Frysak Z, Stratakis CA, Pacak K. The size of the primary tumor and age at initial diagnosis are independent predictors of the metastatic behavior and survival of patients with SDHB-related pheochromocytoma and paraganglioma: a retrospective cohort study. *BMC Cancer.* 2014 Jul 21;14:523. doi: 10.1186/1471-2407-14-523.
- Schussheim DH, Skarulis MC, Agarwal SK, Simonds WF, Burns AL, Spiegel AM, Marx SJ. Multiple endocrine neoplasia type 1: new clinical and basic findings. *Trends Endocrinol Metab.* 2001 May-Jun;12(4):173-8
- Sigl E, Behmel A, Henn T, Wirnsberger G, Weinhausl A, Kaserer K, Niederle B, Pfragner R. Cytogenetic and CGH studies of four neuroendocrine tumors and tumor-derived cell lines of a patient with multiple endocrine neoplasia type 1. *Int J Oncol* 1999;15: 41-51
- Sjursen W, Halvorsen H, Hofslie E, Bachke S, Berge A, Engebretsen LF, Falkmer SE, Falkmer UG, Varhaug JE. Mutation screening in a Norwegian cohort with pheochromocytoma. *Fam Cancer.* 2013 Sep;12(3):529-35. doi: 10.1007/s10689-013-9608-0.
- Stenstrom G, Svardsudd K. Pheochromocytoma in Sweden 1958-1981. An analysis of the National Cancer Registry Data. *Acta Med Scand* 1986;220:225-232
- Taieb D, Kaliski A, Boedeker CC, Martucci V, Fojo T, Adler JR Jr, Pacak K. Current approaches and recent developments in the management of head and neck paragangliomas. *Endocr Rev.* 2014 Oct;35(5):795-819. doi: 10.1210/er.2014-1026. Epub 2014 Jul 17.

- Taschner PE, Jansen JC, Baysal BE, Bosch A, Rosenberg EH, Brocker-Vriends AH, Der Mey AG, Van Ommen GJ, Cornelisse CJ, Devilee P. Nearly all hereditary paragangliomas in the Netherlands are caused by founder mutations in the SDHD gene. *Gene Chromosome Cancer* 2001;31:274-281
- Thompson (2002) Pheochromocytoma of the adrenal gland scaled score (PASS) to separate benign from malignant neoplasms. *Am J Surg Pathol* 26: 551-566
- Thouennon, E.; Elkahloun, A.G.; Guillemot, J.; Gimenez-Roqueplo, A.P.; Bertherat, J.; Pierre, A.; Ghzili, H.; Grumolato, L.; Muresan, M.; Klein, M.; Lefebvre, H.; Ouafik, L.; Vaudry, H.; Plouin, P.F.; Yon, L.; Anouar, Y. Identification of potential gene markers and insights into the pathophysiology of pheochromocytoma malignancy. *J Clin Endocrinol Metab.* 2007 Dec;92(12):4865-4872.
- Thouennon, E.; Pierre, A.; Tanguy, Y.; Guillemot, J.; Manecka, D.L.; Guerin, M.; Ouafik, L.; Muresan, M.; Klein, M.; Bertherat, J.; Lefebvre, H.; Plouin, P.F.; Yon, L.; Anouar, Y. Expression of trophic amidated peptides and their receptors in benign and malignant pheochromocytomas: high expression of adrenomedullin RDC1 receptor and implication in tumoral cell survival. *Endocr Relat Cancer.* Sep;17(3):637-651.
- Thouennon, E.; Pierre, A.; Yon, L.; Anouar, Y. Expression of trophic peptides and their receptors in chromaffin cells and pheochromocytoma. *Cell Mol Neurobiol.* Nov;30(8):1383-1389.
- Timmers HJ, Chen CC, Carrasquillo JA, Whatley M, Ling A, Havekes B, Eisenhofer G, Martiniova L, Adams KT, Pacak K. Comparison of 18F-fluoro-L-DOPA, 18F-fluoro-deoxyglucose, and 18F-fluorodopamine PET and 123I-MIBG scintigraphy in the localization of pheochromocytoma and paraganglioma. *J Clin Endocrinol Metab.* 2009 Dec;94(12):4757-67.
- Timmers HJ, Kozupa A, Chen CC, Carrasquillo JA, Ling A, Eisenhofer G, Adams KT, Solis D, Lenders JW, Pacak K. Superiority of fluorodeoxyglucose positron emission tomography to other functional imaging techniques in the evaluation of metastatic SDHB-associated pheochromocytoma and paraganglioma. *J Clin Oncol.* 2007 Jun 1;25(16):2262-9.
- Timmers, H.J.; Gimenez-Roqueplo, A.P.; Mannelli, M.; Pacak, K. Clinical aspects of SDHx-related pheochromocytoma and paraganglioma. *Endocr Relat Cancer.* 2009 Jun;16(2):391-400.
- Timmers, H.J.; Gimenez-Roqueplo, A.P.; Mannelli, M.; Pacak, K. Clinical aspects of SDHx-related pheochromocytoma and paraganglioma. *Endocr Relat Cancer.* 2009 Jun;16(2):391-400.
- Tischler AS Pheochromocytoma and extra-adrenal paraganglioma: updates. *Arch Pathol Lab Med* 2008;132:1272-1284
- Toledo RA, Qin Y, Srikantan S, Morales NP, Li Q, Deng Y, Kim SW, Pereira MA, Toledo SP, Su X, Aguiar RC, Dahia PL. In vivo and in vitro oncogenic effects of HIF2A mutations in pheochromocytomas and paragangliomas. *Endocr Relat Cancer.* 2013 May 21;20(3):349-59. doi: 10.1530/ERC-13-0101. Print 2013 Jun
- Trump D, Farren B, Wooding C, Pang JT, Besser GM, Buchanan KD, Edwards CR, Heath DA, Jackson CE, Jansen S, Lips K, Monson JP, O'Halloran D, Sampson J, Shalet SM, Wheeler MH, Zink A, and Thakker RV: Clinical studies of multiple endocrine neoplasia type 1 (MEN1). *Q J Med* 1996;89:653-669
- Van der Mey AG, Maaswinkel-Mooy PD, Cornelisse CJ, Schmidt PH, Van de Camp JJ. Genomic imprinting in hereditary glomus tumors: evidence for new genetic theory. *Lancet* 1989;2:1291-1294
- van Nederveen FH, Gaal J, Favier J, Korpershoek E, Oldenburg RA, de Bruyn EM, Sleddens HF, Derckx P, Rivière J, Dannenberg H, Petri BJ, Komminoth P, Pacak K, Hop WC, Pollard PJ, Mannelli M, Bayley JP, Perren A, Niemann S, Verhofstad AA, de Bruïne AP, Maher ER, Tissier F, Méatchi T, Badoual C, Bertherat J, Amar L, Alataki D, Van Marck E, Ferrau F, François J, de Herder WW, Peeters MP, van Linge A, Lenders JW, Gimenez-Roqueplo AP, de Krijger RR, Dinjens WN. An immunohistochemical procedure to detect patients with paraganglioma and pheochromocytoma with germline SDHB, SDHC, or SDHD gene mutations: a retrospective and prospective analysis. *Lancet Oncol.* 2009 Aug;10(8):764-71
- Walther MM, Herring J, Choyke PL, Linehan WM. Laparoscopic partial adrenalectomy in patients with hereditary forms of pheochromocytoma. *J Urol.* 2000 Jul;164(1):14-7.
- Walther MM, Herring J, Enquist E, Keiser HR, Linehan WM. von Recklinghausen's disease and pheochromocytomas. *J Urol.* 1999 Nov;162(5):1582-6.
- Walther MM, Reiter R, Keiser HR, Choyke PL, Venzon D, Hurley K, Gnarr JR, Reynolds JC, Glenn GM, Zbar B, Linehan WM. Clinical and genetic characterization of pheochromocytoma in von Hippel-Lindau families: comparison with sporadic pheochromocytoma gives insight into natural history of pheochromocytoma. *J Urol.* 1999 Sep;162(3 Pt 1):659-64.
- Walz MK, Alesina PF, Wenger FA, Deligiannis A, Szczuk E, Petersenn S, Ommer A, Groeben H, Peitgen K, Janssen OE, Philipp T, Neumann HP, Schmid KW, Mann K. Posterior retroperitoneoscopic adrenalectomy--results of 560 procedures in 520 patients. *Surgery* 2006;140:943-8
- Walz MK, Alesina PF, Wenger FA, Koch JA, Neumann HP, Petersenn S, Schmid KW and Mann K Laparoscopic and Retroperitoneoscopic Treatment of Pheochromocytomas and Retroperitoneal Paragangliomas: Results of 161 Tumors in 126 Patients. *World Journal of Surgery* 2006;30: 1-10.
- Walz MK, Peitgen K, Neumann HPH, Janssen OE, Philipp T, Mann K. Endoscopic treatment of solitary, bilateral multiple, and recurrent pheochromocytomas and paragangliomas. *World J Surg* 2002;26:1005-1012
- Walz MK, Petersenn S, Koch JA, Mann K, Neumann HP, Schmid KW. Endoscopic treatment of large primary adrenal tumours. *British Journal of Surgery* 2005;92(6):719-23
- Welander J, Andreasson A, Brauckhoff M, Bäckdahl M, Larsson C, Gimm O, Söderkvist P. Pathological grading for predicting metastasis in pheochromocytoma and paraganglioma. *Endocr Relat Cancer.* 2014 Jun;21(3):495-504. doi: 10.1530/ERC-13-0384. Epub 2014 Apr 16.
- Wohlk N, Schweizer H, Eric Z, Schmid KW, Walz MK, Raue F, Neumann HP. Multiple endocrine neoplasia type 2. *Best Pract Res Clin Endocrinol Metab.* 2010 Jun;24(3):371-87
- Yang C, Zhuang Z, Fliedner SM, Shankavaram U, Sun MG, Bullova P, Zhu R, Elkahloun AG, Kourlas PJ, Merino M, Kebebew E, Pacak K. Germ-line PHD1 and PHD2 mutations detected in patients with pheochromocytoma/paraganglioma-polycythemia. *J Mol Med (Berl).* 2014 Sep 30. [Epub ahead of print]
- Yao L, Schiavi F, Cascon A, Qin Y, Inglada-Pérez L, King EE, Toledo RA, Ercolino T, Rapizzi E, Ricketts CJ, Mori L, Giacchè M, Mendola A, Taschin E, Boaretto F, Loli P, Iacobone M, Rossi GP, Biondi B, Lima-Junior JV, Kater CE, Bex M, Vikkula M, Grossman AB, Gruber SB, Barontini M, Persu A, Castellano M, Toledo SP, Maher ER, Mannelli M, Opocher G, Robledo M, Dahia PL. Spectrum and prevalence of FP/TMEM127 gene mutations in pheochromocytomas and paragangliomas. *JAMA.* 2010 Dec 15;304(23):2611-9.
- Yon, L.; Guillemot, J.; Montero-Hadjadje, M.; Grumolato, L.; Leprince, J.; Lefebvre, H.; Contesse, V.; Plouin, P.F.; Vaudry, H.; Anouar, Y. Identification of the secretogranin II-derived peptide EM66 in pheochromocytomas as a potential marker for discriminating benign versus malignant tumors. *J Clin Endocrinol Metab.* 2003 Jun;88(6):2579-2585.
- Zantour, B.; Guilhaume, B.; Tissier, F.; Louvel, A.; Jeunemaitre, X.; Gimenez-Roqueplo, A.P.; Bertagna, X. A thyroid nodule revealing a paraganglioma in a patient with a new germline mutation in the succinate dehydrogenase B gene. *Eur J Endocrinol.* 2004 Oct;151(4):433-438.

23. Таблицы с мутациями, описанными Фрайбургской научно-исследовательской лабораторией

Ниже в таблицах приводятся мутации генов RET, NF1, VHL, SDHB, SDHC и SDHD, которые были установлены во Фрайбургской лаборатории и при которых были выявлены феохромоцитомы или гломусные опухоли.

Мутация	AS	Экзон	Локализация
NF1 с. 61-1 G>A	Дефект сайта сплайсинга	2	Кожная нейрофиброма
NF1 с. 269 T>C	L90P	3	Кожная нейрофиброма
NF1 с. 277 T>C	C93R	3	Кожная нейрофиброма
NF1 с. 1062+2 T>C	Дефект сайта сплайсинга	7	Кожная нейрофиброма
NF1 с. 1466 A>G	Y489C	10b	Кожная нейрофиброма
NF1 с. 1580 del C	T527LfsX29	10c	Кожная нейрофиброма
NF1 с. 2023 ins G	T676NfsX24	13	Кожная нейрофиброма
NF1 с. 2409+1 G>C	Дефект сайта сплайсинга	15	Кожная нейрофиброма
NF1 с. 2849 ins TT	Q950HfsX5	16	Кожная нейрофиброма
NF1 с. 3826 C>T	R1276X	22	Кожная нейрофиброма
NF1 с. 4077 del T	Q1360NfsX25	23-2	Кожная нейрофиброма
NF1 с. 5537+1 G>T	Дефект сайта сплайсинга	29	Кожная нейрофиброма
NF1 с. 6641+1 G>A	Дефект сайта сплайсинга	35	Кожная нейрофиброма
NF1 с. 6795 ins C	S2266QfsX20	37	Кожная нейрофиброма
NF1 с. 6858+2 T>C	Дефект сайта сплайсинга	37	Кожная нейрофиброма
NF1 с. 7337 C>G	S2446X	41	Кожная нейрофиброма
NF1 с. 7739 C>G	S2580A	44	Кожная нейрофиброма
NF1 с. 7833 T/A	D2611E	45	Кожная нейрофиброма

Таблица 8.

Выборочные мутации гена NF1, которые были установлены во Фрайбургской лаборатории. Мутации NF1с.2849 в TT был гомозиготными.

Мутация	AS	Экзон	Локализация
RET 609 5 различные мутации	C609R или G или S или F	10	Медуллярная карцинома щитовидной железы НРТ только при C609S
RET 611 3 различные мутации	C611Y или W или F	10	Медуллярная карцинома щитовидной железы НРТ только при C611Y
RET 618 6 различные мутации	C618S или R или G или Y или F	10	Медуллярная карцинома щитовидной железы НРТ только при C618T
RET 620 4 различные мутации	C620R или G или S или F	10	Медуллярная карцинома щитовидной железы НРТ nur bei C620R
RET 634 TGC >CGC	C634R	11	Медуллярная карцинома щитовидной железы Аденома паращитовидной железы
RET 634 TGC >TAC	C634Y	11	Медуллярная карцинома щитовидной железы Аденома паращитовидной железы
RET 634 TGC >TCC	C634S	11	Медуллярная карцинома щитовидной железы
RET 634 TGC >TGG	C634W	11	Медуллярная карцинома щитовидной железы
RET 634 TGC >TTC	C634F	11	Медуллярная карцинома щитовидной железы
RET 790 TTG >TTT	L790F	13	Медуллярная карцинома щитовидной железы
RET 918 ATG >ACG	M918T	16	Медуллярная карцинома щитовидной железы Габитус (внешний вид) марфаноидный Неврома слизистой оболочки

Таблица 9.

Мутации у пациентов со множественными эндокринными неоплазиями 2 типа и феохромоцитомами
Дополнительную информацию о мутациях в экзоне 10 смотри Frank Raue K et al. Hum Mutat 2010; 32:51-8
(Франк Рауе К. et al. Мутации у человека 2010; 32:51-8)

Учет возрастных мутаций	Мутации новый учет	AS	Экзон	Опубликовано в Интернете	Пациенты с феохромоцитомой/ Общее число носителей мутаций в г. Фрайбурге	Ассоциированные поражения при данных мутациях
VHL 404 G>C	191 G>C	R64P	1	*	2/4	Отсутствуют
VHL 406T >A	193 T>A	S65T	1	-	1/1	Отсутствуют
VHL 406T >C	193 T>C	S65P	1	*	1/1	A, Z, N, P
VHL 407C >A	194 C>A	S65X	1	*	1/3	A, Z, N, P
VHL 407C >T	194 C>T	S65L	1	*	1/5	A, Z, N, P
VHL 416C >G	203 C>G	S68W	1	*	1/3	Отсутствуют
VHL 421G >T	208 G>T	E70X		*	1/3	Z, N, P, I
VHL 430C >T	217 C>T	Q73X	1	*	1/3	A, Z, N, P
VHL 437_439 del TCT	224_226 del TCT	76delF	1	*	1/14	A, Z, N, P, I
VHL 442 T >G	229 T>G	C77R	1	-	1/1	Отсутствуют
VHL 446 A >G	233 A>G	N78S	1	*	1/3	A, Z, N, P
VHL 449_454 del GCAGTC	236_241 del GCAGTC	R79S80del	1	-	1/2	A, Z, P
VHL 452 G >A	239 G>A	S80N	1	*	1/2	A, Z, P
VHL 452 G >T	239 G>T	S80I	1	*	1/3	A, Z
VHL 453 T >G	240 T>G	S80R	1	*	1/7	A, Z, N, P, I
VHL 457 C >G	244 C>G	R82G	1	-	1/1	N
VHL 463 G >A	250 G>A	V84 M	1	-	1/1	Отсутствуют
VHL 469 C >G	256 C>G	P86A		*	2/2	A
VHL 469 C >T	256 C>T	P86S		*	1/3	A, Z, N, P
VHL 479 T >C	266 T>C	L89P	1	*	1/10	A, Z, N, P, I
VHL 490 G >A	277 G>A	G93S	1	*	4/4	Отсутствуют
VHL 490 G >C	277 G>C	G93R		-	2/2	A
VHL 490 G >T	277 G>T	G93C	1	-	3/6	A, Z, N, P
VHL 493 G >T	280 G>T	E94X	1	*	1/4	A, Z, N
VHL 500 ins A	287 ins A	P97Afs X35	1	-	1/1	A, Z, P
VHL 505 T >C*	292 T>C	Y98H	1	*	81/208	A, Z, N, I
VHL 532 C >A	319 C>A	R107S	1	-	2/2	A, Z
VHL 532 C >G	319 C>G	R107G	1	-	1/2	Отсутствуют
VHL 553 G >A	340 G>A	G114S	1	*	5/8	A, Z, I
VHL 553+1 G >T	340+1 G>T	Дефект сайта сплайсинга	1	*	3/5	A, Z, N, P
VHL 557 A >G	344 A>G	H115R	2	*	1/5	A, Z, N, P
VHL 560 T >C	347 T>C	L116P	2	-	1/2	Отсутствует
VHL 566 T >G	353 T>G	L118R	2	*	1/1	A
VHL 570 C >G	357 C>G	F119L	2	*	3/5	A, Z, I
VHL 575 A >G	362 A>G	D121G	2	*	1/4	A, I
VHL 577+578 GC >AT	364+365	A122I	2	-	1/1	A, I

	GC>AT					
VHL 584 C>T	371 C>T	T124I	2	-	3/5	A, I
VHL 589 G>A	376 G>A	D126N	2	-	1/3	Отсутствуют
VHL 601 G>T	388 G>T	V130F	2	-	1/4	A, N, P,
VHL 606 C>A	393 C>A	N131K	2	*	1/1	A, N, P, I
VHL 607 C>T	394 C>T	Q132X	2	*	1/2	A, N, P, I
VHL 620 T>G	407 T>G	F136C	2	*	3/4	A
VHL 665 T>C	452 T>C	I151T	2	-	1/10	A, Z, N
VHL 666 C>G	453 C>G	I151M	2	*	1/1	Z, N
VHL 676+2 T>C	463+2 T>C	Дефект сайта сплайсинга	2	*	1/4	A, Z, N, P
VHL 677-2 A>G	464-2 A>G	Дефект сайта сплайсинга	3	-	1/6	A, Z, N, P, I
VHL 679 T>A	466 T>A	Y156N	3	-	1/1	Отсутствуют
VHL 680 A>G	467 A>G	Y156C	3	*	7/11	Z
VHL 694 C>T	481 C>T	R161X	3	*	2/29	A, Z, N, P
VHL 695 G>A	482 G>A	R161Q	3	*	10/10	A, Z, N, P
VHL 695 G>C	482 G>C	R161P	3	*	1/4	A, Z, N, P, I
VHL 701 T>A	488 T>A	L163H	3	-	2/3	A, Z, N, P, I
VHL 703 C>T	490 C>T	Q164X	3	*	1/4	A, Z, N, P
VHL 709 G>T	496 G>T	V166F	3	*	1/1	A, Z, P
VHL 712 C>T	499 C>T	R167W	3	*	20/37	A, Z, N, P, I
VHL 713 G>A	500 G>A	R167Q	3	*	14/23	A, Z, N, P, I
VHL 722 T>G	509 T>G	V170G	3	*	1/1	Отсутствуют
VHL 738 C>G	525 C>G	Y175X	3	*	1/1	A, Z, P
VHL 746 T>A	533 T>A	L178Q	3	*	3/3	A, Z, P
VHL 751 A>G	538 A>G	I180V	3	*	1/1	Отсутствуют
VHL 761 C>A	548 C>A	S183X	3	*	2/9	A, Z, N, P, I
VHL 775 C>G	562 C>G	L188V	3	*	9/14	A, Z
VHL 796 C>T	583 C>T	Q195X	3	*	3/6	A, Z, N, P, I
VHL 806 T>A	593 T>A	L198Q	3	-	5/10	I
VHL 853 T>G	640 T>G	X214G	3	-	3/4	A, Z
VHL Deletion Exon 1	VHL Делеция экзон 1	Делеция	1		1/16	A, Z, N, P, I
VHL Делеция экзон 1+2	VHL Делеция экзон 1+2	Делеция	1+2		1/8	A, Z, N, P
VHL Делеция экзон 2	VHL Делеция экзон 2	Делеция	2		1/11	A, Z, N, P
VHL Делеция экзоны 1-3	VHL Делеция экзоны 1-3	Делеция	1-3		1/55	A, Z, N, P, I
VHL Делеция экзоны 2+3	VHL Делеция	Делеция	2+3			A, Z, N, P

	экзоны 2+3					
VHL Делеция экзон 3	VHL Делеция экзон 3	Делеция	3			A, Z, N, P, I

Таблица 10.

Мутации гена VHL, установленные во Фрайбургской лаборатории у пациентов с феохромоцитомой.

Сокращения для опухолей или кист в других органах: A= глазная опухоль, Z= опухоль центральной нервной системы, N= опухоль в почке, P= киста поджелудочной железы, I= опухоль из островковых клеток поджелудочной железы

*Мутации, которые были опубликованы в Интернете.

Для мутации VHLp. Y98H автором предоставляется отдельное информационное письмо.

Интернет-страница, на которой были опубликованы мутации VHL, находится по адресу: www.umd.be/VHL/.

Мутация	AS	Экзон	HGMD	LOVD	Локализация в надпочечниках
SDHB с. 155 del C	S8PfsX2	1	-	+	Вненадпочечниковая, торакальная (грудная) гломусная опухоль (гломангиома)
SDHB с. 183 del A	T17PfsX60	1	+	+	гломусная опухоль
SDHB с. 213 C >T	R27X	2	+	+	Вненадпочечниковая гломусная опухоль
SDHB 221_224 dup CCAG	T31PfsX33	2	-	+	надпочечниковая
SDHB с. 270C >G	R46G	2	+	+	Надпочечниковая, Вненадпочечниковая торакальная гломусная опухоль
SDHB с. 271G >A	R46Q	2	+	+	Надпочечниковая гломусная опухоль
SDHB с.291 G >A	G53R	2	+	+	надпочечниковая
SDHB 300_304 del CCTCA	P56YfsX5	2	+	+	Вненадпочечниковая
SDHB с. 328 T >C	L65R	2	+	+	Надпочечниковая, Вненадпочечниковая
SDHB с. 394 T >C	L87S	3	+	+	Вненадпочечниковая
SDHB 402 C >T	R90X	3	+	+	Надпочечниковая, Вненадпочечниковая
SDHBс.421-2A>G	Дефект сайта сплайсинга	4	+	+	Надпочечниковая, Вненадпочечниковая торакальная гломусная опухоль
SDHB с. 436G >A	C101Y	4	+	+	Надпочечниковая
SDHB с.462 A >C	T110P	4	+	+	Надпочечниковая, торакальная гломусная опухоль
SDHBс.557+1G>A	Дефект сайта сплайсинга	4	+	+	Надпочечниковая, торакальная гломусная опухоль
SDHB с.637 dup A	Q169AfsX10	5	-	-	Вненадпочечниковая
SDHBс.675-2A>G	Дефект сайта сплайсинга	6	-	+	Вненадпочечниковая гломусная опухоль
SDHB 708 T>C	C192R	6	+	+	Вненадпочечниковая
SDHB с. 709 G >A	C192Y	6	+	+	Вненадпочечниковая
SDHB 721 G>A	C196Y	6	+	+	Надпочечниковая, Вненадпочечниковая
SDHB с. 783 C>T	R217C	7	+	+	Надпочечниковая, Вненадпочечниковая
SDHB с. 822 C>T	R230C	7	+	+	Надпочечниковая, Вненадпочечниковая гломусная опухоль
SDHB с. 823 G>A	R230H	7	+	+	Вненадпочечниковая гломусная опухоль

SDHB 823 G>T	R230L	7	+	+	гломерульная опухоль
SDHB с. 859 G>A	R242H	7	+	+	Надпочечниковая гломерульная опухоль
SDHB с. 870 A>T	I246F	7	+	+	гломерульная опухоль
SDHB с. 881 C>A	C249X	7	+	+	Надпочечниковая
SDHB с.899+1G>A	Дефект сайта сплайсинга	7	+	+	Надпочечниковая, внепочечниковая гломерульная опухоль
SDHB Делеция экзон 1	Делеция	1	+	+	Надпочечниковая, внепочечниковая гломерульная опухоль
SDHB Дупликация экзон 3	Дупликация	3	+	+	Внепочечниковая гломерульная опухоль

Таблица 11.

Выборочные мутации гена SDHB, которые были установлены во Фрайбургской лаборатории. Интернет-страницы для мутаций группы SDHx называются HGMD или LOVD.

Локализации: Исключительно опухоли в автономной нервной системе

Мутация	AS	Экзон	HGMD	LOVD	Локализация
SDHC с. 3 G>A	M1?	1	+	+	Гломангиома
SDHC с. 23 дупликация A	H8QfsX12	2	+	+	Гломангиома
SDHC с. 39 C>A	C13X	2	+	+	Гломангиома
SDHC с. 43 C>T	R15X	2	+	+	Гломангиома
SDHC с. 148 C>T	R50C	3	+	+	Гломангиома
SDHC с. 173 T>C	I58T	3	+	+	Гломангиома
SDHC с. 210 C>G	C70W	4	+	+	Гломангиома
SDHC с. 214 C>T	R72C	4	+	+	Гломангиома
SDHC с. 218 внедрение A	сайт сплайсинга	4	+	+	Гломангиома

Таблица 12.

Выборочные мутации гена SDHC, которые были установлены во Фрайбургской лаборатории.

Интернет-страницы для мутаций группы SDHx называются HGMD или LOVD

Локализации: Исключительно опухоли в автономной нервной системе

Мутация	AS	Экзон	HGMD	LOVD	Локализация
SDHC с. 3 G>A	M1?	1	+	-	Гломусная опухоль (гломангиома)
SDHD с. 14 G>A	W5X	1	+	+	Надпочечниковая, вненадпочечниковая, торакальная, гломусная опухоль
SDHD с. 33 C>A	C11X	1	+	+	Надпочечниковая, вненадпочечниковая, торакальная, гломусная опухоль
SDHD с. 36_37 del TG	A13PfsX 55	1	+	+	Надпочечниковая, вненадпочечниковая, гломусная опухоль
SDHD с. 49 c>T	R17X	1	+	+	Гломусная опухоль
SDHD с. 52+1 G>T	Сайт сплайсинга	1/2	-	-	Надпочечниковая
SDHD с. 52+2T>G	Сайт сплайсинга	1/2	+	+	Надпочечниковая гломусная опухоль
SDHD с. 53-2 A>G	Сайт сплайсинга	1/2	-	+	Гломусная опухоль
SDHD с. 112 C>T	R38X	2	+	+	Надпочечниковая, вненадпочечниковая, торакальная, гломусная опухоль
SDHD с. 184^185 ins TC	A62SfsX 25	3	+	+	Гломусная опухоль
SDHD с. 209 G>T	R70M	3	+	+	Гломусная опухоль
SDHD с. 242 C>T	P81L	3	+	+	Гломусная опухоль
SDHD с. 274 G>T	D92Y	3	+	+	Гломусная опухоль
SDHD с. 317	G106V	3	+	+	Надпочечниковая,

G>T					внадпочечниковая, торакальная, гломусная опухоль
SDHD c. 337_340 del GACT	D113Mfs X21	4	+	+	Гломусная опухоль
SDHD c. 341 A>G	Y114C	4	+	+	Надпочечниковая гломусная опухоль
SDHD c. 361 C>T	Q121X	4	+	+	Надпочечниковая, внадпочечниковая
SDHD c. 370 del G	A124Pfs X11	4	+	+	Гломусная опухоль
SDHD c. 441 del G	G148Afs X20	4	+	+	Надпочечниковая, внадпочечниковая, торакальная, гломусная опухоль
SDHD c. 443 G>T	G148V	4	+	+	Гломусная опухоль
SDHD Делеция экзон 1	Значительная делеция	1	+	-	Гломусная опухоль
SDHD Делеция экзон 3	Значительная делеция	3	+	-	Гломусная опухоль
SDHD Делеция экзон 3+4	Значительная делеция	3+4	+	-	Гломангиома

Таблица 13.

Выборочные мутации гена SDHD, которые были установлены во Фрайбургской лаборатории.

Интернет-страницы для мутаций группы SDHx называются HGMD или LOVD. Локализации:

Исключительно опухоли в автономной нервной системе